

# Persistan Hiperplastik Primer Vitreus Olgu Sunumu

Dr. Halil Korkut Dağlar

Zekai Tahir Burak Kadın Sağlığı Eğitim ve Araştırma Hastanesi Perinatoloji Kliniği

# Vaka

- Z.E 23y
- G1
- 37 haftalık gebelik + hidrosefali tanısı ile bize başvurdu.
- Başka bir merkezde ultrasonda 22 haftada lateral ventrikülomegali saptanması üzerine amniyosentez önerilmiş. Hasta kabul etmemiş.
- Akraba evliliği dışında öyküsünde özellik yok.



lens

AB 2-7/0B

MI 1.3

J95

12428-16-01-08-1

7.2cm / 86Hz

TIs 0.5

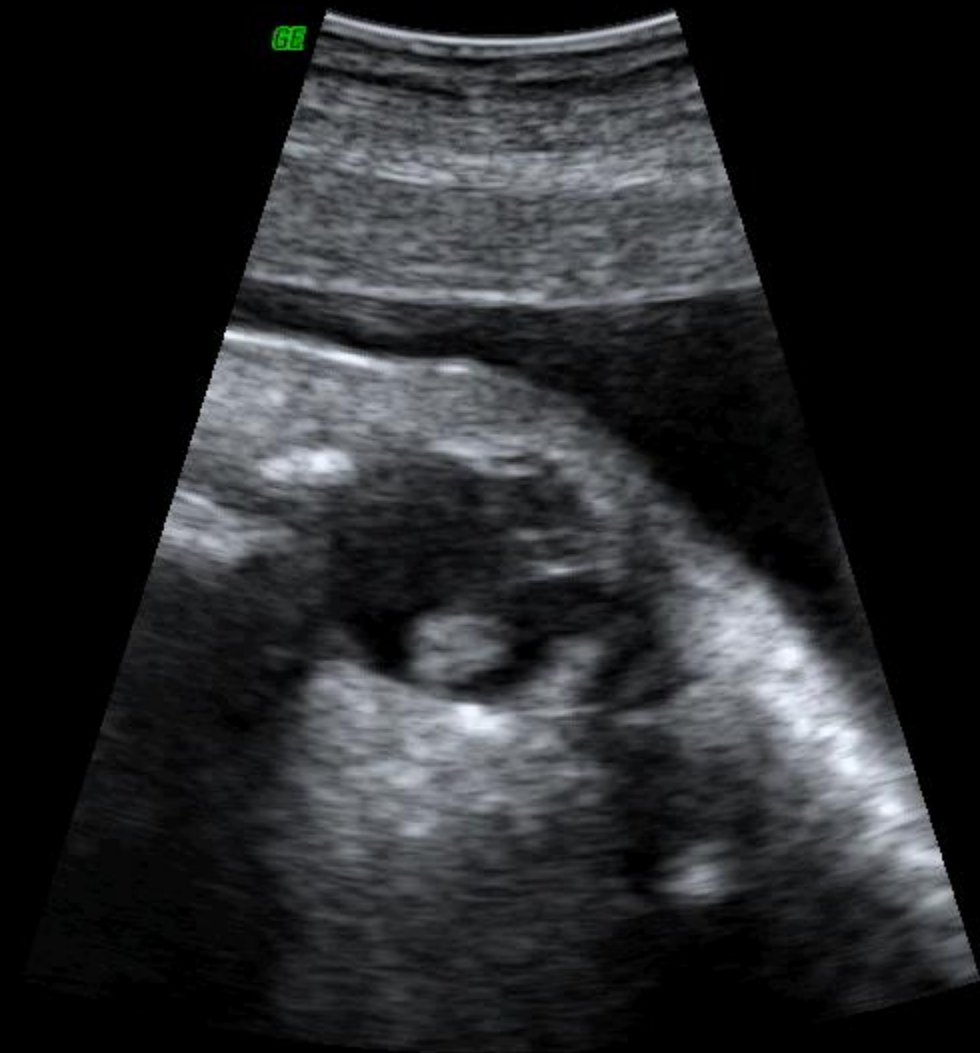08.01.2016

10:41:31 AM

COMP



6E



2+3.Trim.  
Har-low  
Pwr 100 %  
Gn 0  
C7 / M5  
P3 / E3  
SRI II 3

2.3 sec



lens

AB 2-7/0B

MI 1.2

J95

12428-16-01-08-1

1.4/ 9.4cm / 98Hz

TIs 0.5

08.01.2016

10:45:35 AM

COMP

Fet. Cardio

Har-mid

Pwr 100 %

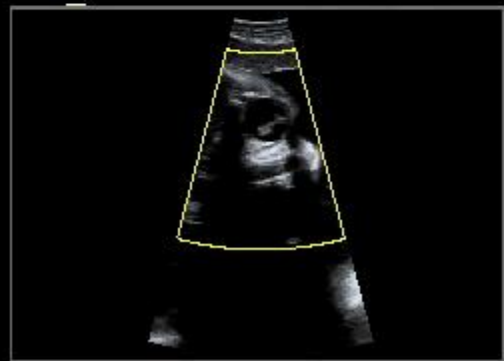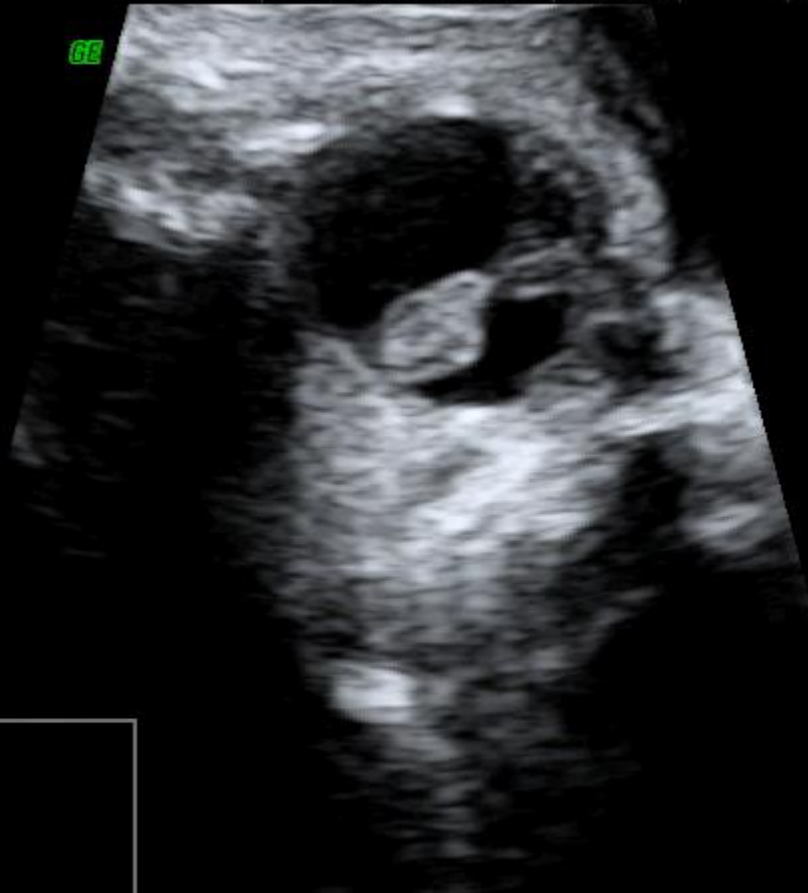Gn -8

C8 / M7

E1

SRI II 3 / CRI 1

GE



2.0 sec



lens

AB 2-7/0B

MI 1.2

J95

12428-16-01-08-1

1.4/ 9.4cm / 98Hz

TIs 0.5

08.01.2016 10:44:48 AM

COMP

Fet. Cardio

Har-mid

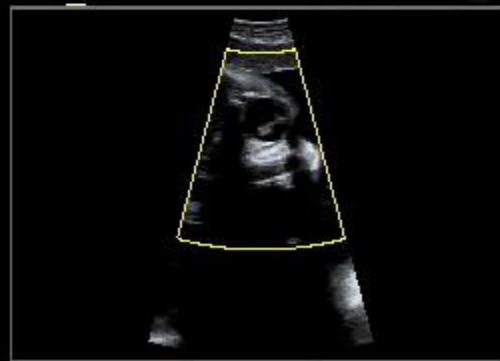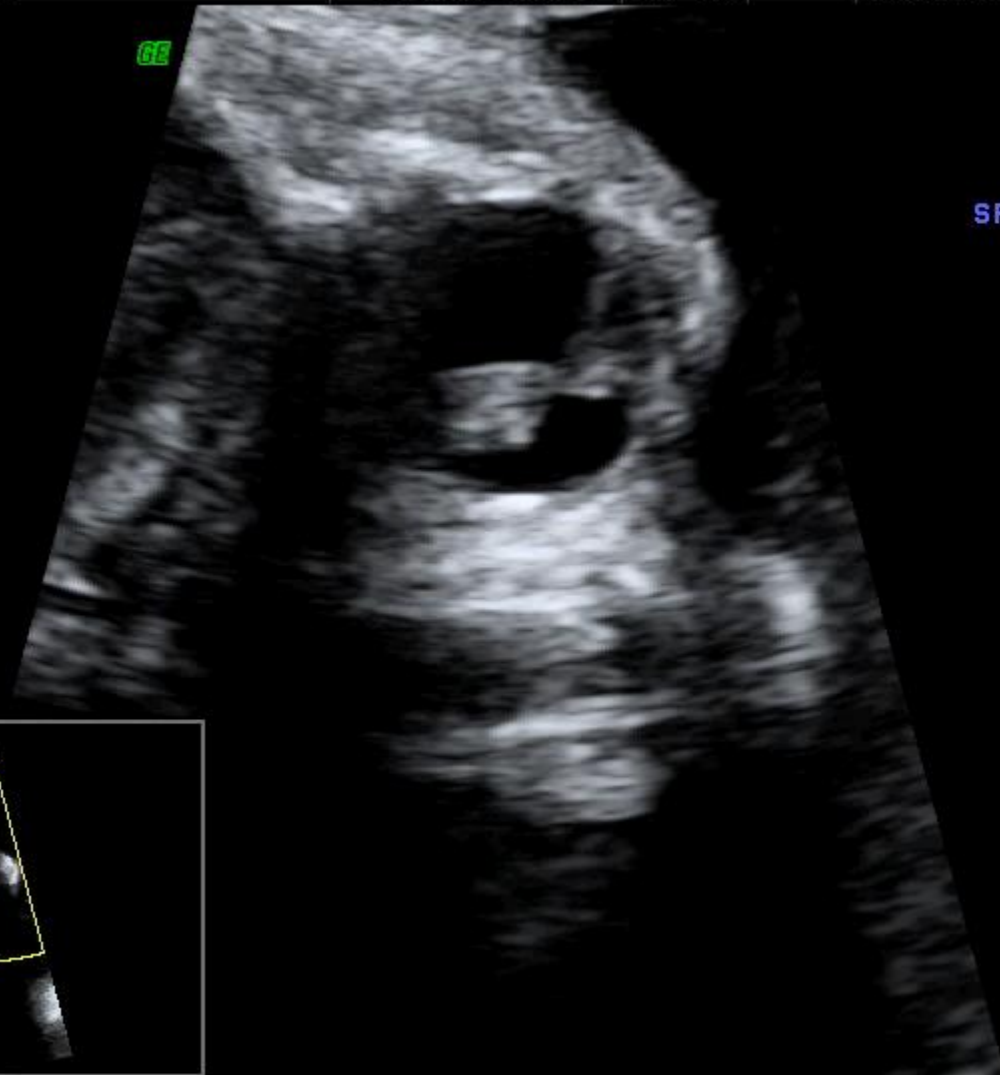
Pwr 100 %

Gn -8

C8 / M7

E1

SRI II 3 / CRI 1

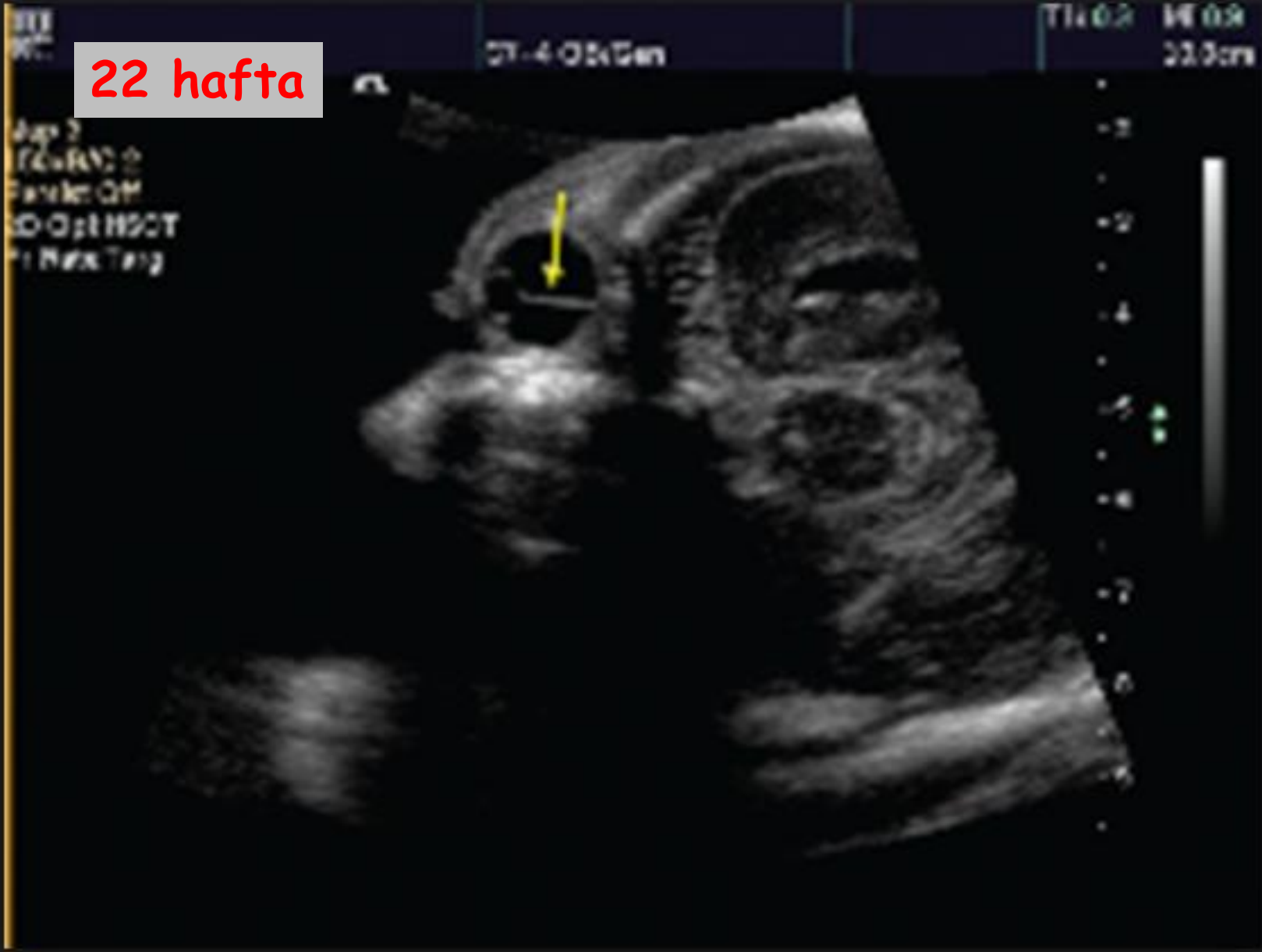

2.0 sec

# Hyaloid Arter

- Oftalmik arterden köken alıp gözün ortasında seyreder ve lensin arka yüzeyinde sonlanır.
- Esas görevi lensi beslemek.
- **32. haftaya kadar gerilemeli...**

22 hafta



# Persistan Hiperplastik Primer Vitreus

- 1/60.000
- Lensin arkasındaki vasküler yapının persistans göstermesi + küçük düzensiz üçgensel lens
- Lenste kalsifikasyon beklenen bir bulgu değil.
- Genellikle sporadik ancak OD ve OR geçişte var.
- Katarakt, mikroftalmi ve glokoma yol açıyor.
- % 90 unilateral
- Bilateralse trizomi 13 ve 18 veya Walker Warburg sendromu ile ilişkili olabilir.



**Teşekkürler...**