



# Sağ Duktal Ark ve Sağ Aortik Ark Prenatal Tanısı 'Mirror Image Branching'

Dr. Özgür KARA

Zekai Tahir Burak Kadın Sağlığı Eğitim ve Araştırma  
Hastanesi

11/06/2016

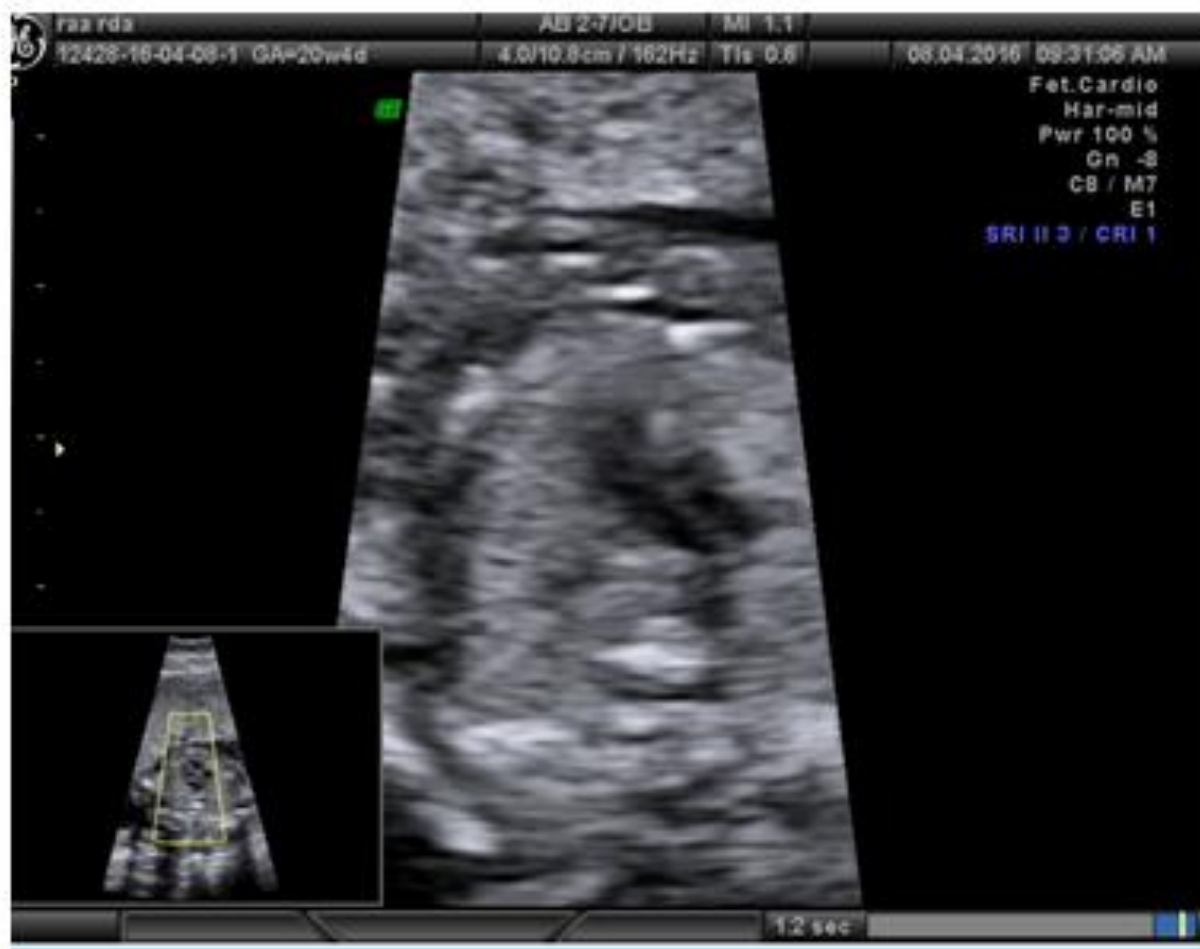ANKARA

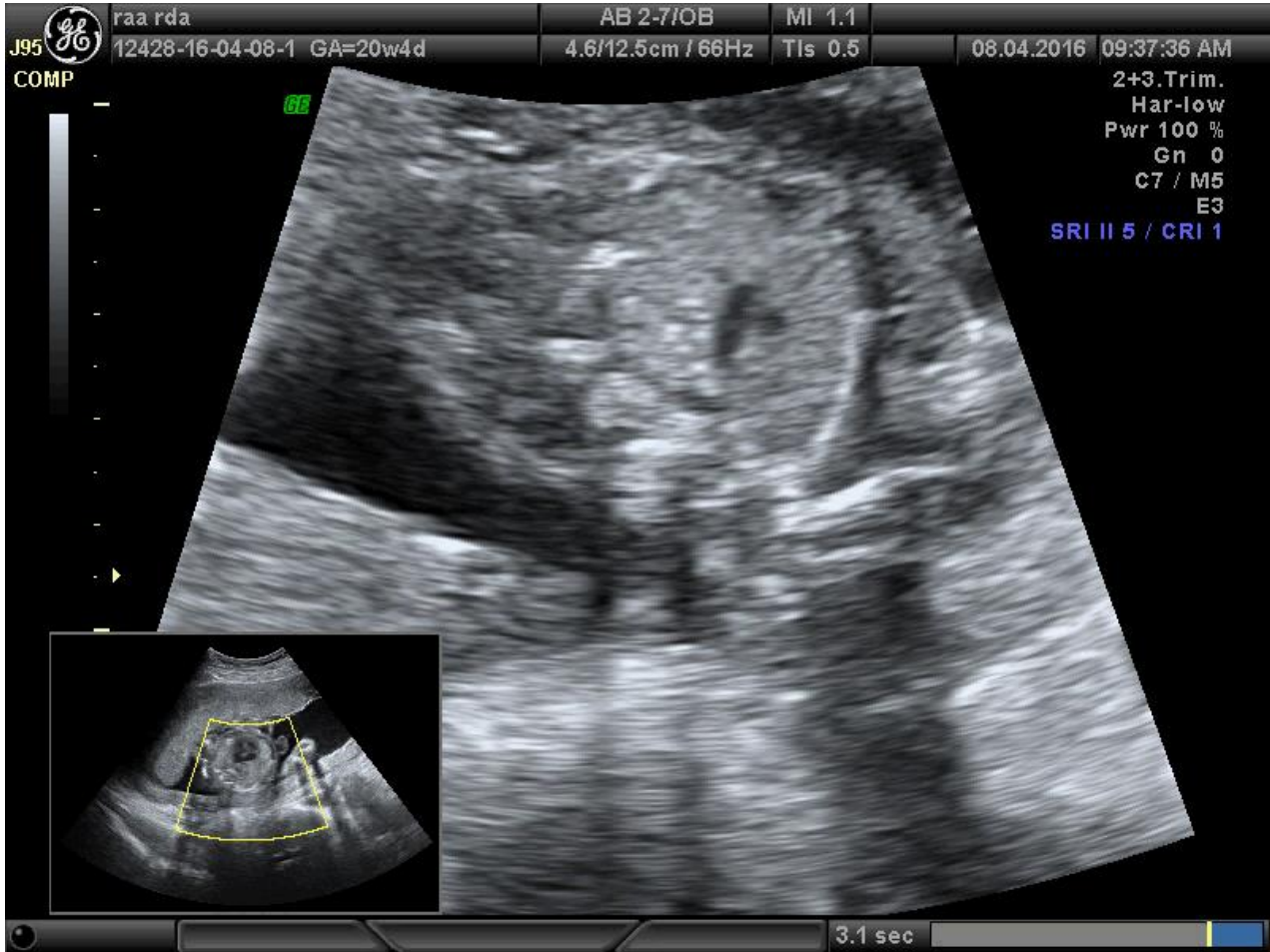- 34 yař
- G3P2Y2 (N/D)
- Sat: 16.11.2015
- ÖZGEÇMİŐ:
- ÖZELLİK YOK
- 08/04/2016 (20+4)

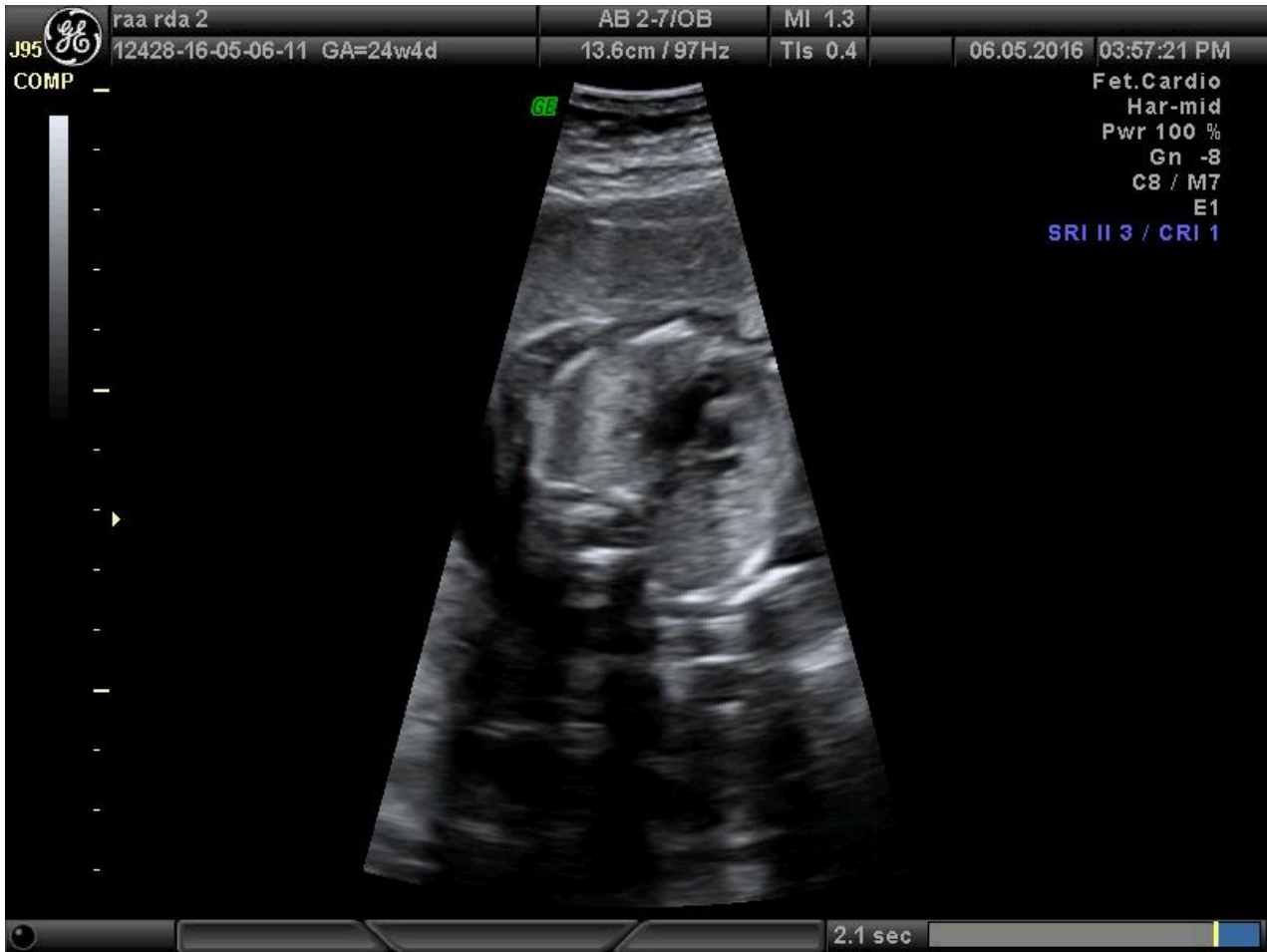USG:

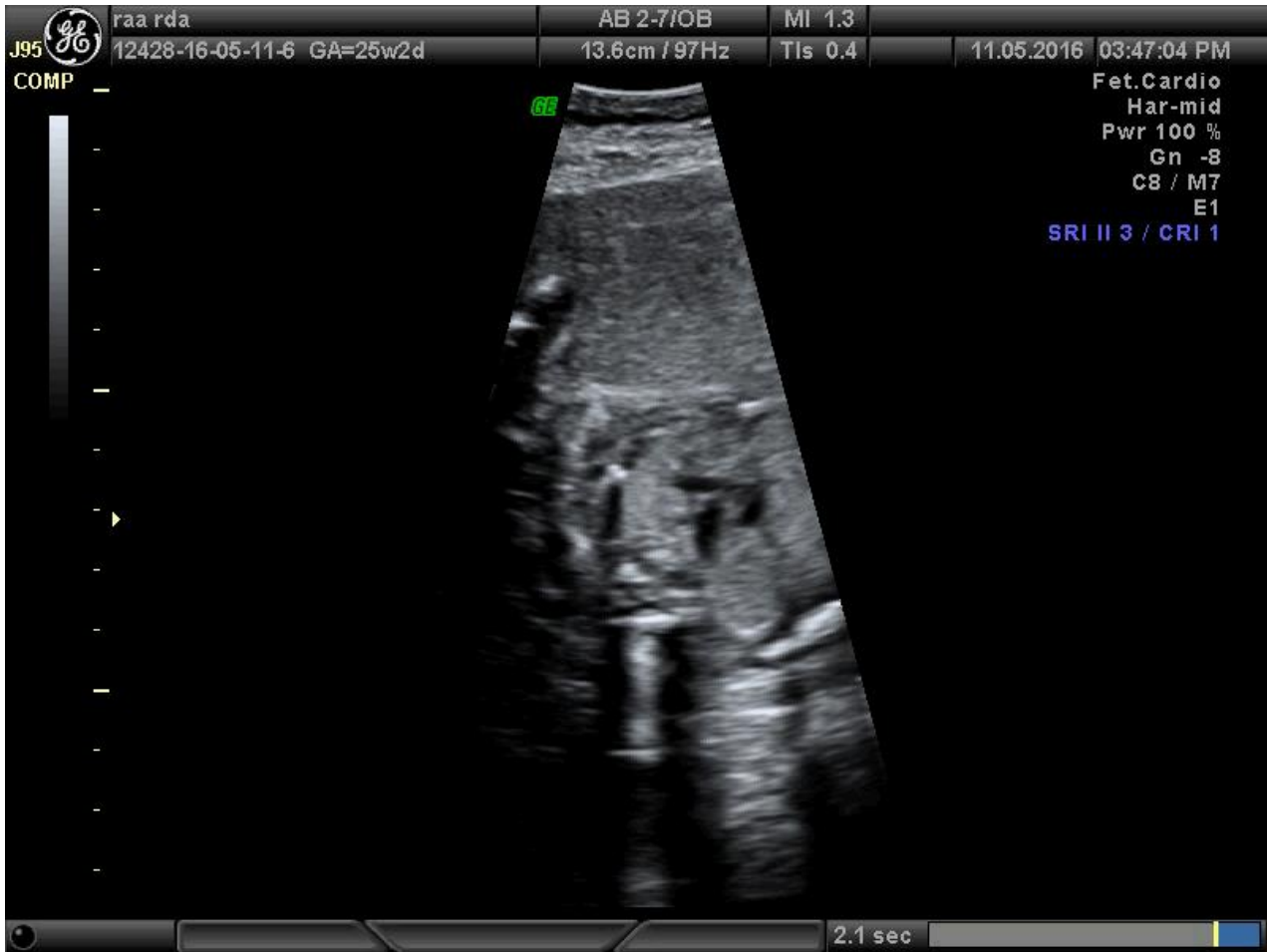- Situs solitus
- Abdominla organlar normal yerleřimli
- Kardiak dört gözlü oda görünüm normal
- Ventriküloarterial iliŐki normal
- Üç damar trake görünüm anormal

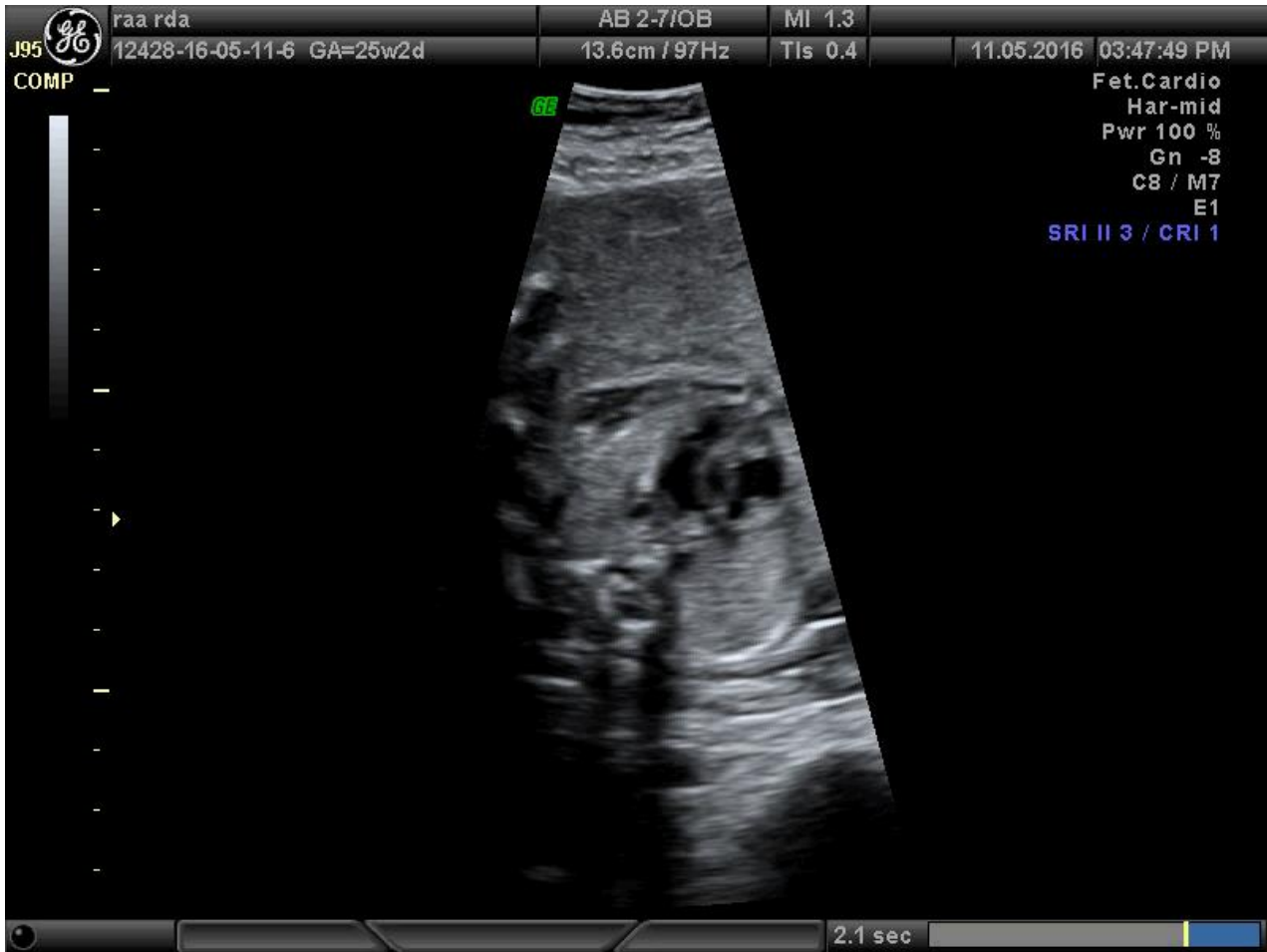Hastaya karyotiplendirme ve takip önerildi

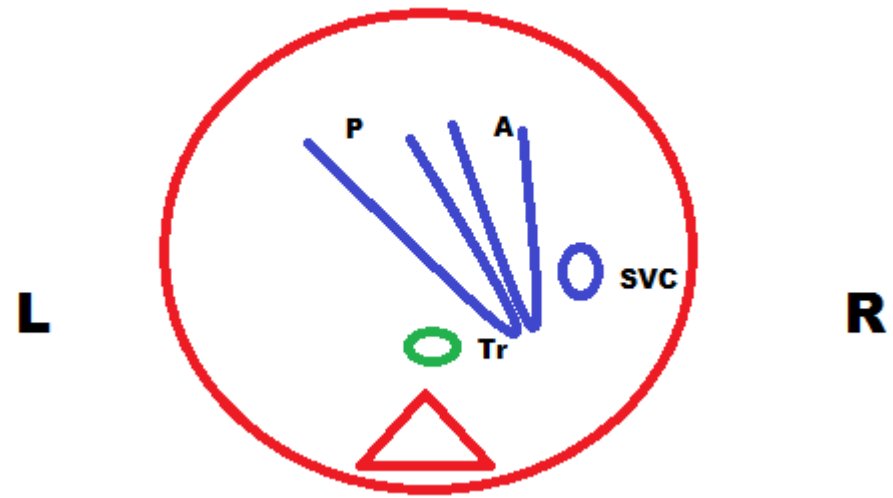
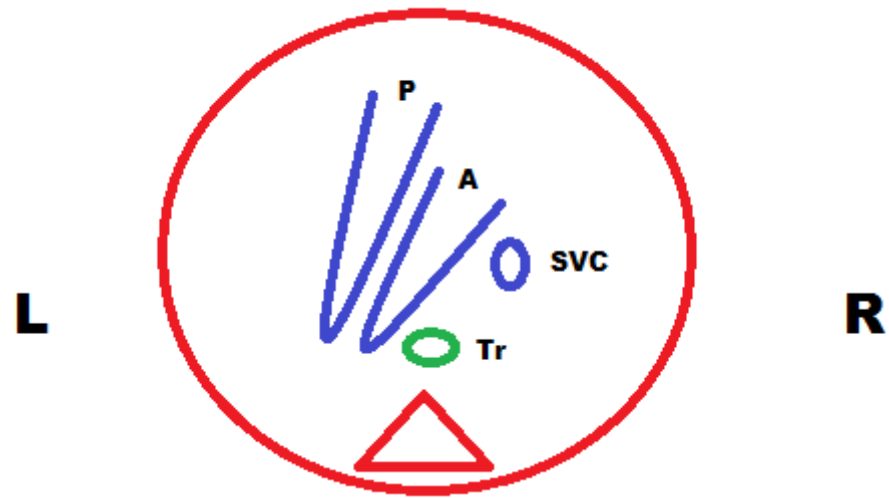














- Edwards (1953) double aortik ark teorisi,
- Çıkan aorta; sağ ve sol aortik arka ayrılır.
- Bu iki ark inen aortayı ouşturmak için birleşir.
- Ortada özafagus ve trakenin olduğu vasküler ring oluşur.

# Sağ aortik ark

- Genel popülasyonda 1/1000
- İzole olsa dahi kromozom önerilmeli,
- 22q11 bakılmalı
- 3 tip
  - RAA w LDA
  - RAA w RDA 'Mirror Image Branching'
    - V sign
  - Double aortik ark

- Sıklıkla (%32) diğer konjenital kalp hastalıkları ile birlikte (konotrunkal anomali)
  - TOF
  - PA w VSD
  - CAT
  - DORV
- Sağ aortik ark anomalilerinin (Miranda,2014)
  - %32 ekstrakardiak anomali
  - %15,3 kromozomal anomali
    - %50 22q11 delesyonu

# Prognoz

- Double aortik ark:
  - Trake ve özafagusa basınç: cerrahi
- RAA LDA
  - Nadir trakeal bası
- RAA RDA
  - İzole ise problem yok
- Mortalite %10.3

- **TEŞEKKÜRLER**