



T.C. SAĞLIK BAKANLIĞI  
SAĞLIK BİLİMLERİ ÜNİVERSİTESİ  
**TEPECİK**  
EĞİTİM VE ARAŞTIRMA  
**HASTANESİ**



# Çoğul gebeliklerde fetal anomalilerin prenatal tanısı, yönetimi ve gebelik sonuçları

Tepecik Eğitim ve Araştırma Hastanesi,  
Perinatoloji Bilim Dalı  
Dr. Duygu Adıyaman

# BULGULAR

Perinatoloji polikliniđi, Eylül 2017-Eylül 2018

- İkiz eşinde anomali saptanan 13 hasta
- Spontan ikiz gebelik
- Gebelerin yaş ortalaması: 32
- Ortalama gebelik haftası: 24

## Zigosite

- 10'u DKDA
- 2'si MKDA
- 1' i MKMA

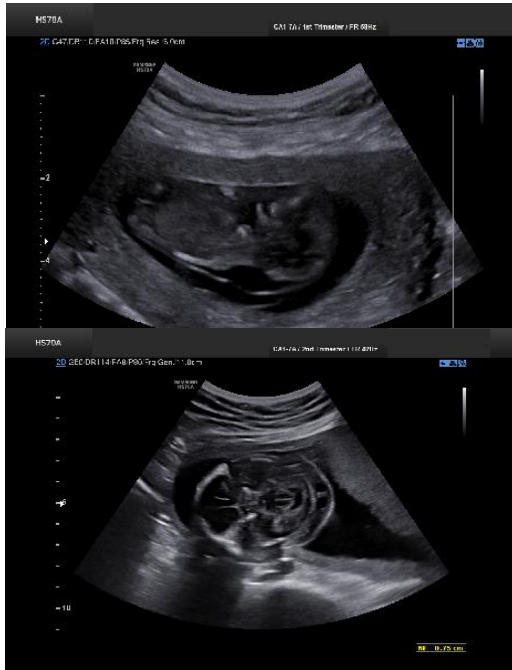## Anomali tipi

- 3'ü kromozom anomalisi
- 4'ü kardiyak anomali
- 6'sı SSS anomalisi

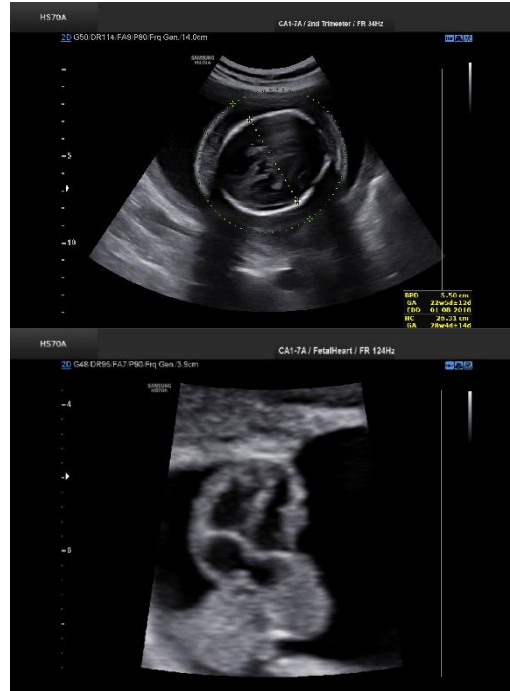
# BULGULAR

	YAŞ	KORYONİSİTE	GEBELİK HAFTASI	TANI	KARYOTİP	KARAR	GEBELİK SONUCU	İKİZ EŞİ
OLGU 1	30	DKDA	18	Down Sendromu	Trizomi 21	Fetosit	Fetosit Yapıldı	Sağlıklı Term Doğum
OLGU 2	33	DKDA	16	Down Sendromu	Trizomi 21	Fetosit	Fetosit Öncesi IUMF	Sağlıklı Term Doğum
OLGU 3	38	DKDA	17	Down Sendromu	Trizomi 21	Fetosit	Hasta fetosit kabul etmedi 2810 gr Down Sendromu	37. Haftada 3150 gr

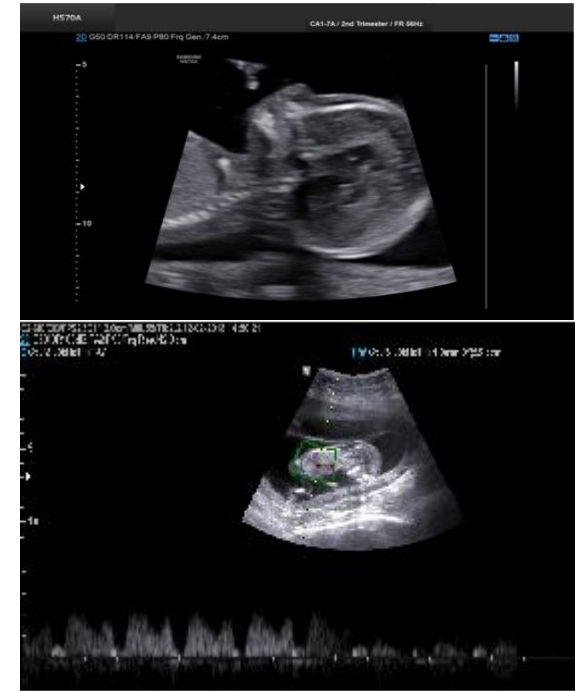OLGU 1



OLGU 2



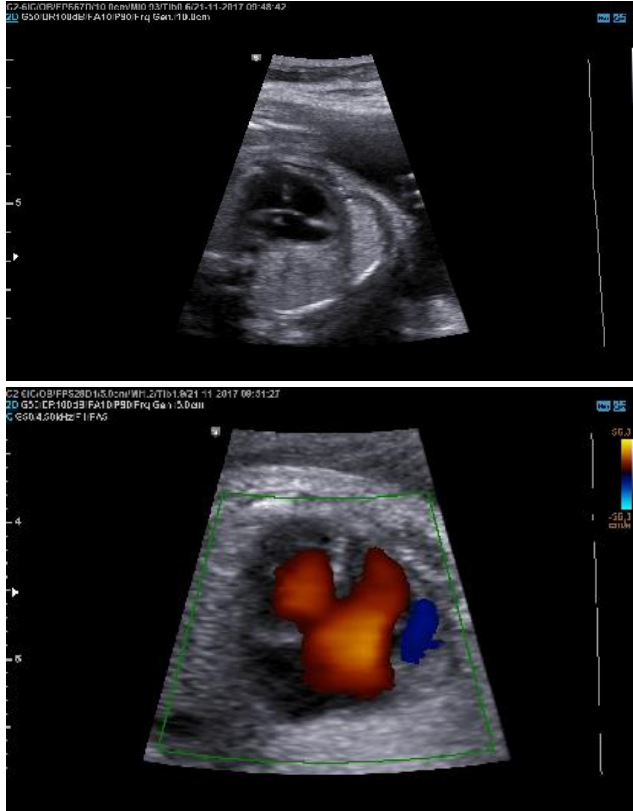
OLGU 3



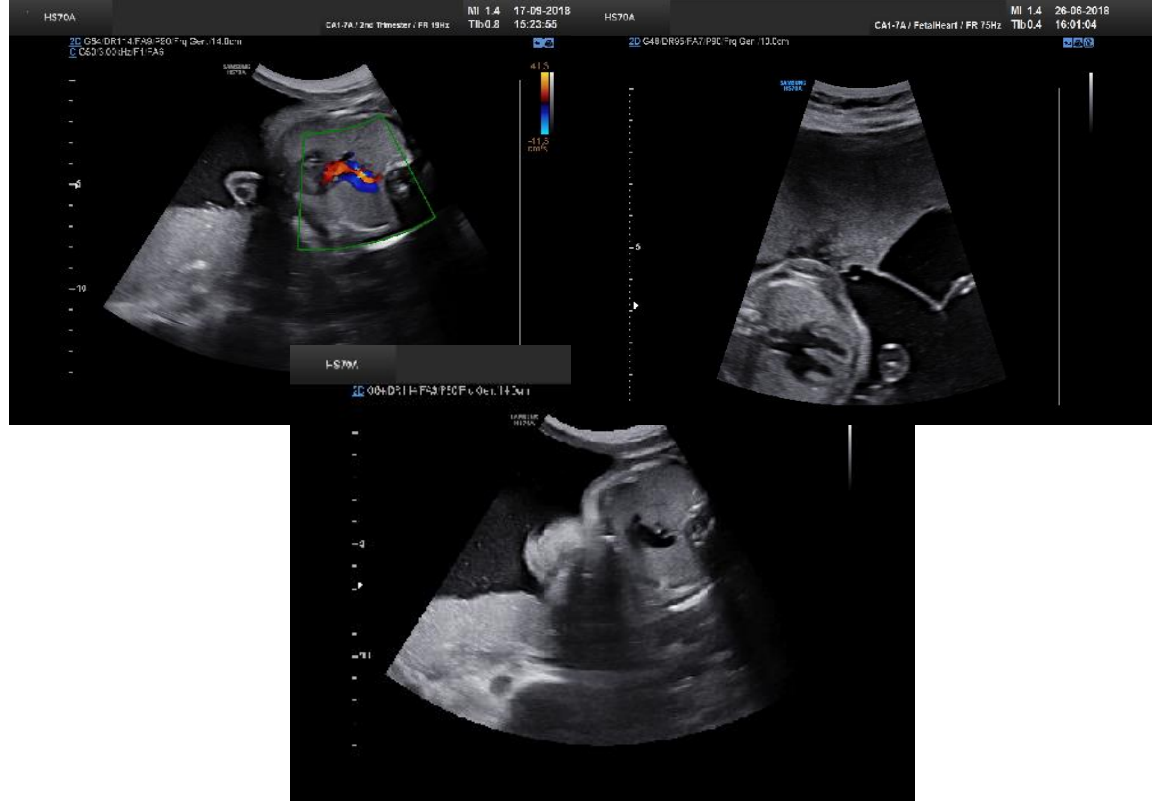
# BULGULAR

	YAŞ	KORYONİSİTE	GEBELİK HAFTASI	TANI	KARYOTİP	KARAR	GEBELİK SONUCU	İKİZ EŞİ
OLGU 4	38	DKDA	21	AVSD	Normal Karyotip	Takip	28.hafta AVSD'li Bebek IUMF	Takipte Hasta
OLGU 5	36	DKDA	22	Çift Çıkışlı Sağ Ventrikül	Karyotip Kabul Etmedi	Takip	2200 gr canlı doğum postpartum DORV +	37. Haftada 2900 gr sağlıklı

OLGU 4



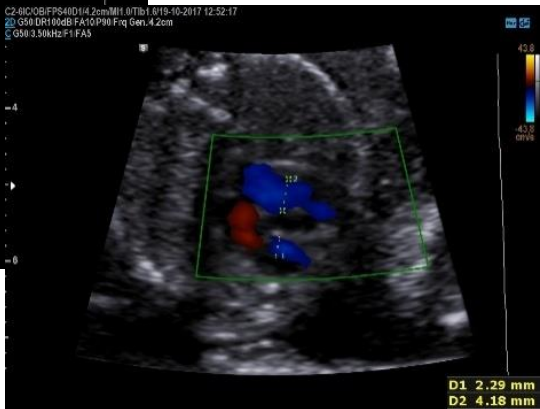
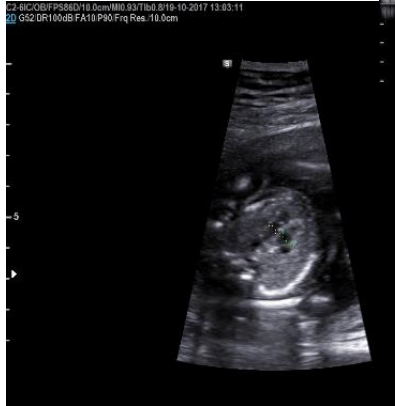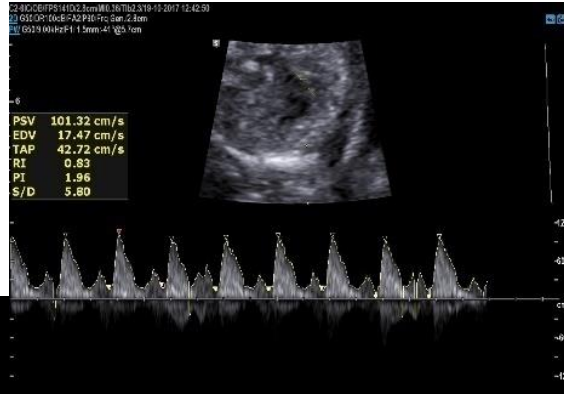OLGU 5



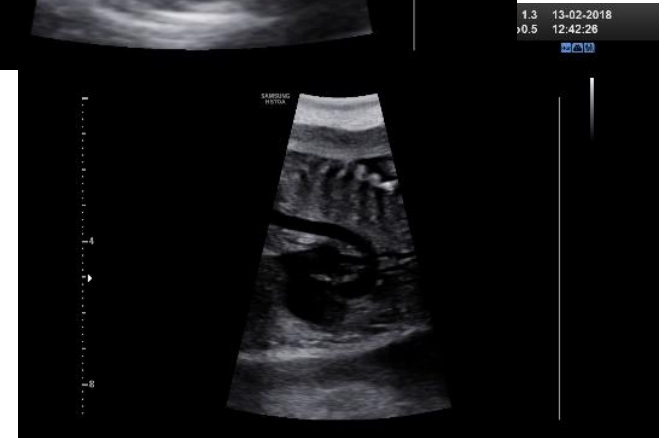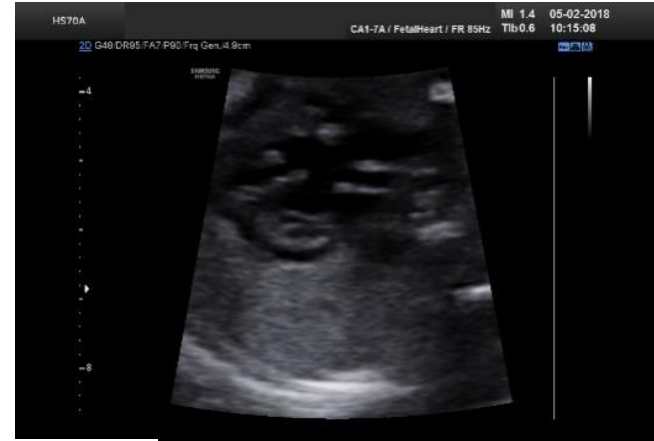# BULGULAR

	YAŞ	KORYO NİSİTE	GEBELİK HAFTASI	TANI	KARYOTİP	KARAR	GEBELİK SONUCU	İKİZ EŞİ
OLGU 6	38	DKDA	27	Fallot Tetralojisi	Karyotip Kabul Etmedi	Takip	29.hafta fallot tetralojili bebek İUMF	30.haftada RDS ile doğum sonrası 2350 gr ile taburcu
OLGU 7	34	MKDA	24	Pulmoner Stenoz	Karyotip Kabul Etmedi	Lazer ablasyon + Takip	TTTS -28. hafta her iki fetüs İUMF	28. haftada İUMF

OLGU 6



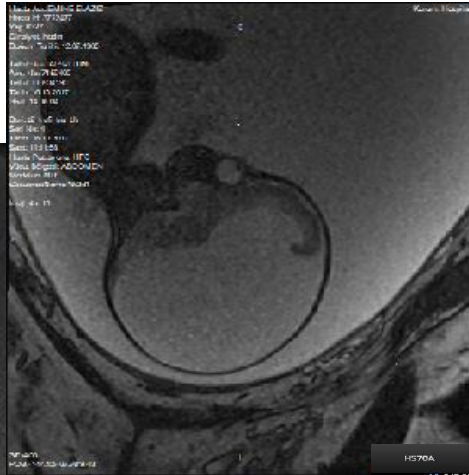
OLGU 7



# BULGULAR

	YAŞ	KORYO NİSİTE	GEBELİK HAFTASI	TANI	KARYOTİP	KARAR	GEBELİK SONUCU	İKİZ EŞİ
OLGU 8	32	DKDA	30	Holoprozensefali	Karyotip Kabul Etmedi	Takip	30. haftada doğum sonrası anomalili bebek 5. dakikada ex	30.haftada RDS ile doğum sonrası 2410gr ile taburcu
OLGU 9	30	DKDA	27	Meckel Gruber Sendromu	Karyotip Kabul Etmedi	Takip	33. Haftada 2000 gr doğum sonrası postpartum 10.günde ex	33. haftada doğum 2715 gr ile taburcu
OLGU 10	33	MKMA	12	Akrani	Abort materyali normal karyotip	Kord koagülasyonu/ Takip	13. Haftada abortus incipens	


OLGU 8



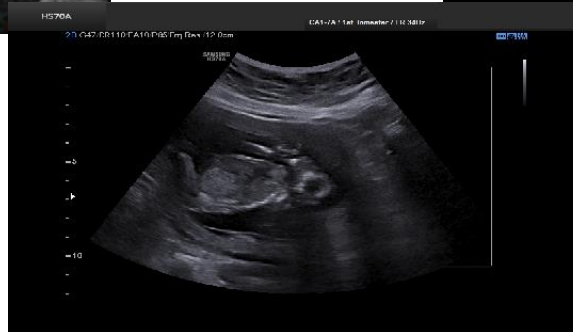Hasta Adı: EMINE ELAZIZ  
Hasta İd: 3722477  
Yaş: 032Y  
Cinsiyet: Kadın  
Doğum Tarihi: 12.07.1985

Teknik: FETAL\*ROUTIN  
Acc. No: 7159402  
Tebek İd: 804190  
Tarih: 16.10.2017  
Saat: 14.06.04

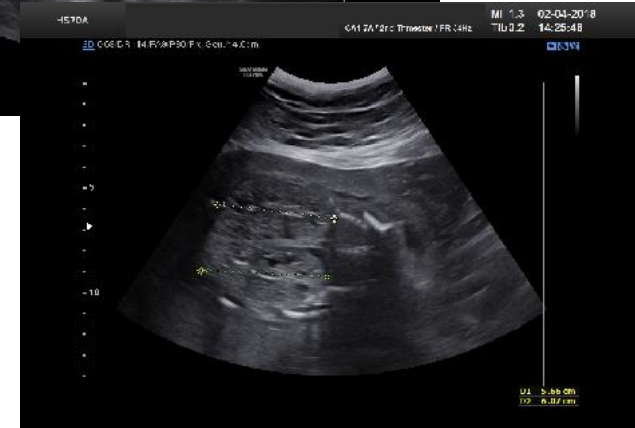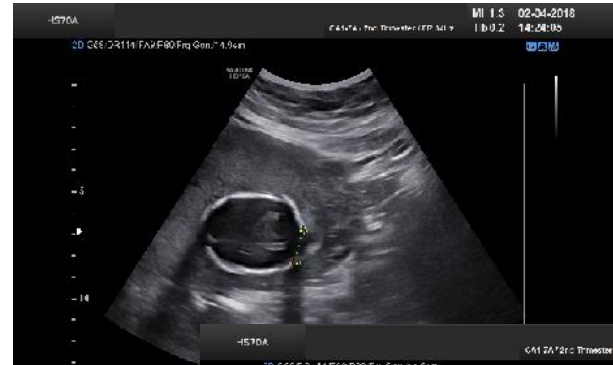Seri: 02\_haste\_tra\_p2\_mbh\_320  
Ser: No: 3  
Tarih: 16.10.2017  
Saat: 14:10:38  
Hasta Pozisyonu: HFS  
Vücut Bölgesi: ABDOMEN  
Modül: BİR  
Sequansiyel Adı: h2d1\_200



OLGU 10



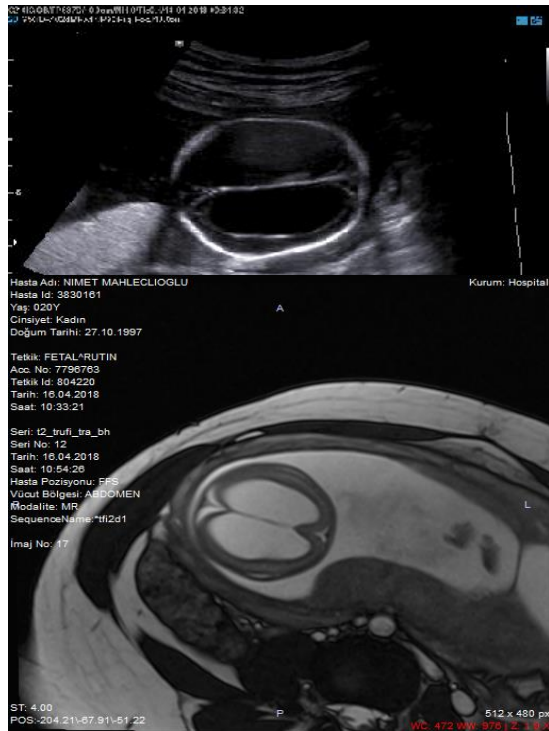
OLGU 9



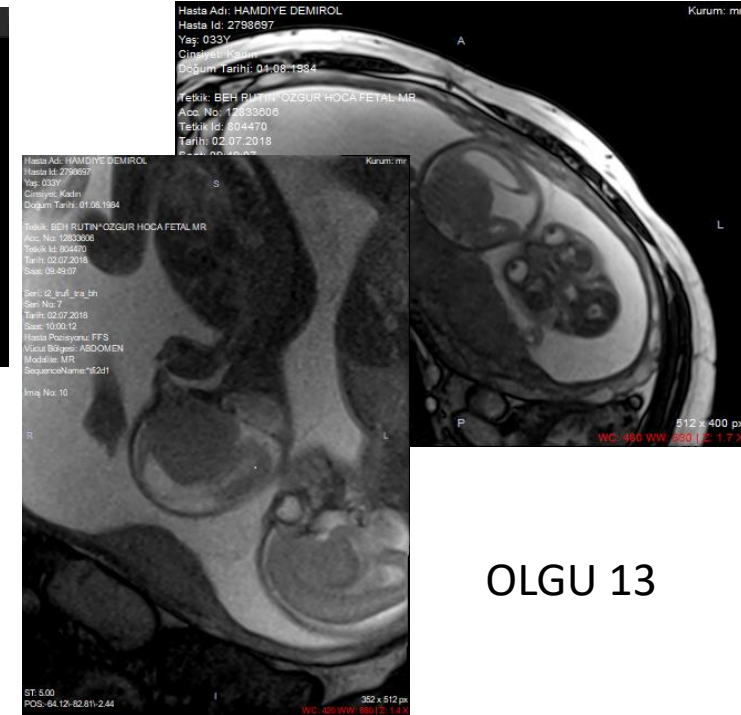
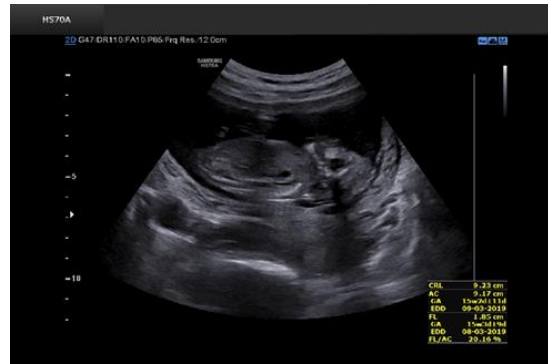# BULGULAR

	YAŞ	KORYONİ SİTE	GEBELİK HAFTASI	TANI	KARYOTİP	KARAR	GEBELİK SONUCU	İKİZ EŞİ
OLGU 11	20	DKDA	21	Aquaduktal Stenoz	Normal Karyotip	Fetosit	Fetosit Yapıldı	23. Haftada PPRM Sonrası Abort
OLGU 12	24	DKDA	16	Anensefali	Normal Karyotip	Fetosit	Fetosit Yapıldı	Takipte Hasta
OLGU 13	34	MKDA	20	Holoprozensefali	Normal Karyotip	Kord Koagulasyonu	Kord koagulasyonunu kabul etmedi	Takipte Hasta

## OLGU11



## OLGU 12



## OLGU 13

# SONUÇ

- Zigositeden bağımsız ikiz gebeliklerde yapısal ve kromozomal anomali görülme sıklığı tekil gebeliklere göre daha fazla
- Fetal anomali ile komplike olmuş çoğul gebeliklerin yönetiminde
  - ✓ mevcut anomalinin ciddiyeti,
  - ✓ tanının doğruluğu,
  - ✓ koryonisite,
  - ✓ anomalili fetusun normal fetusa olası etkilerigibi birçok faktör göz önüne alınmalı.
- Bu hastaların yönetiminde aile ile olası komplikasyonlar paylaşılmalı, yönetimde ailenin gebeliğin devamı ile ilgili görüşleri de dikkate alınarak uygun takip ve tedavi planı yapılmalı.

Teşekkürler