

Olgu sunumu:

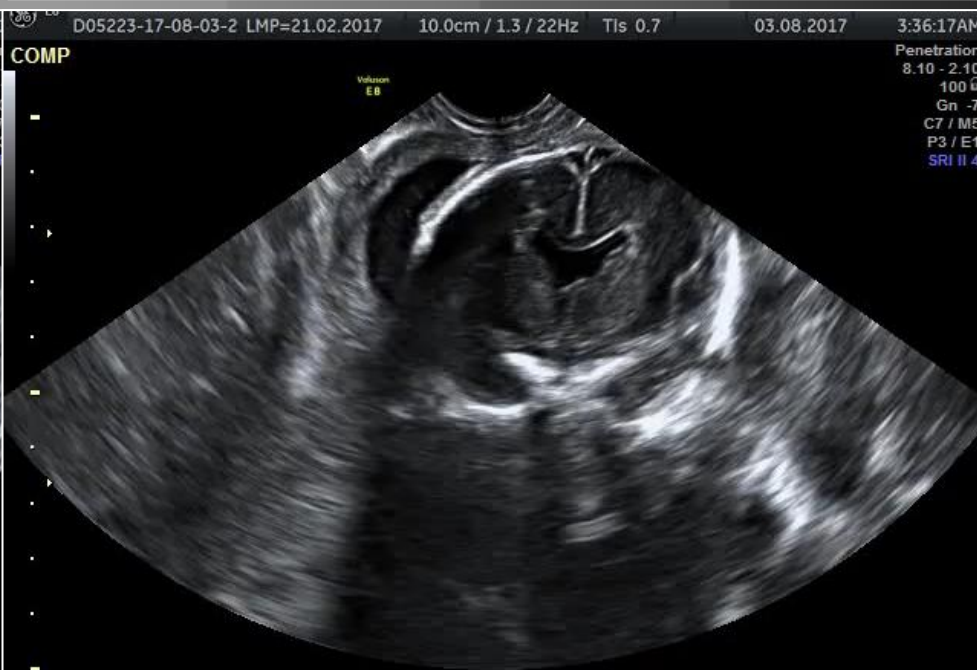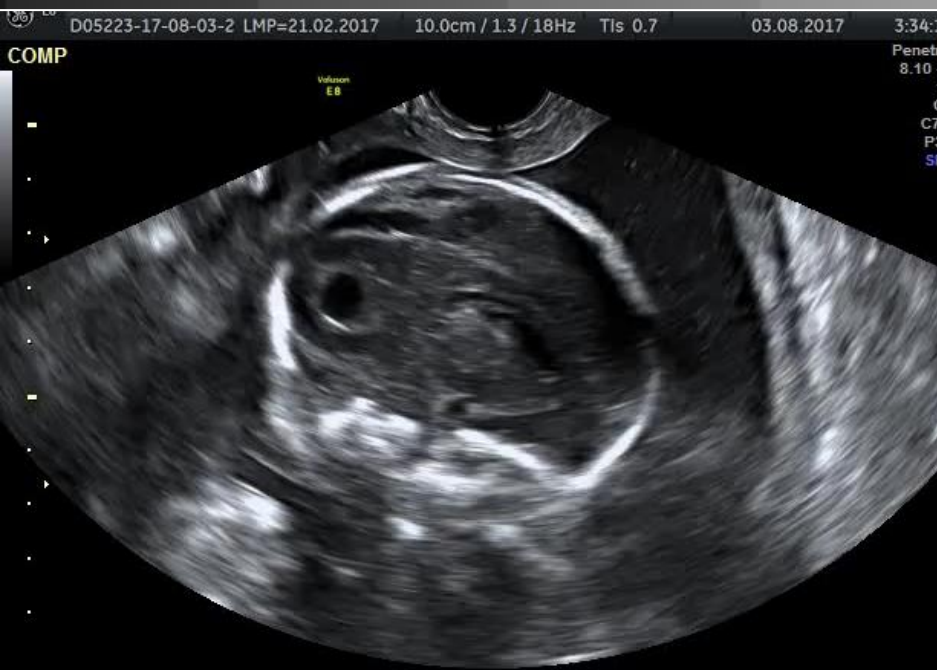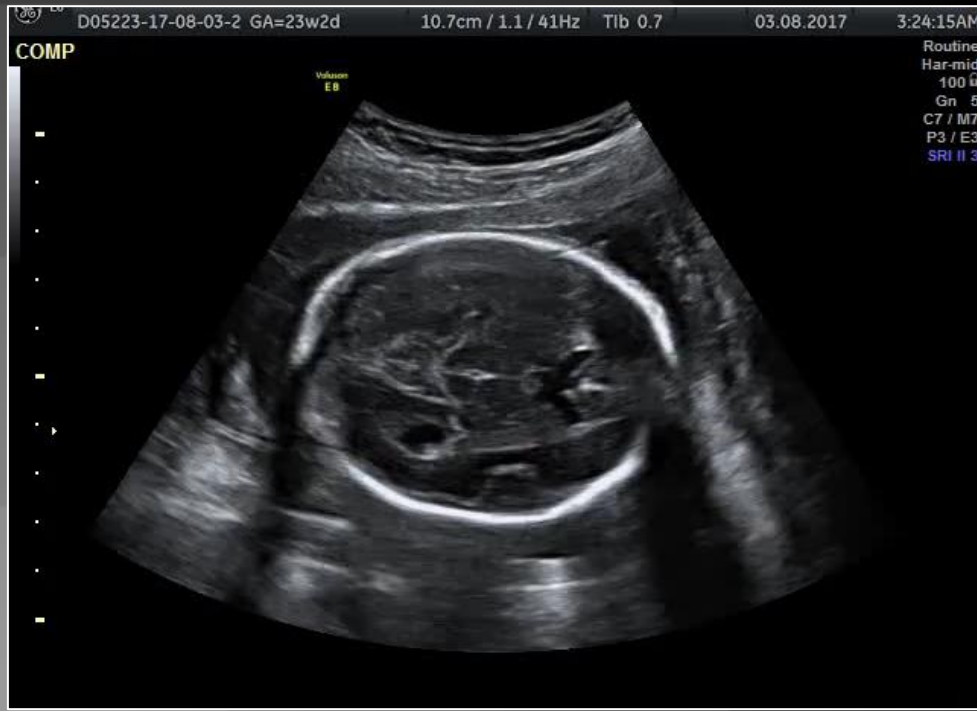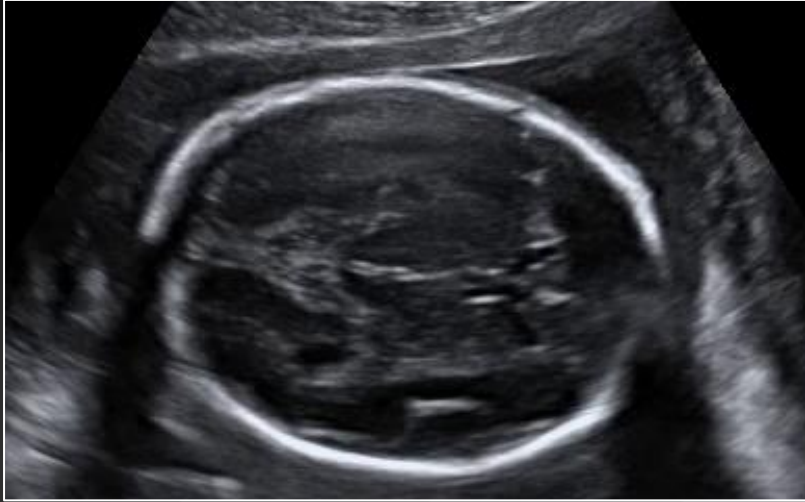Dr. Ali Ekiz

Kanuni Sultan Süleyman E.A.H

Perinatoloji

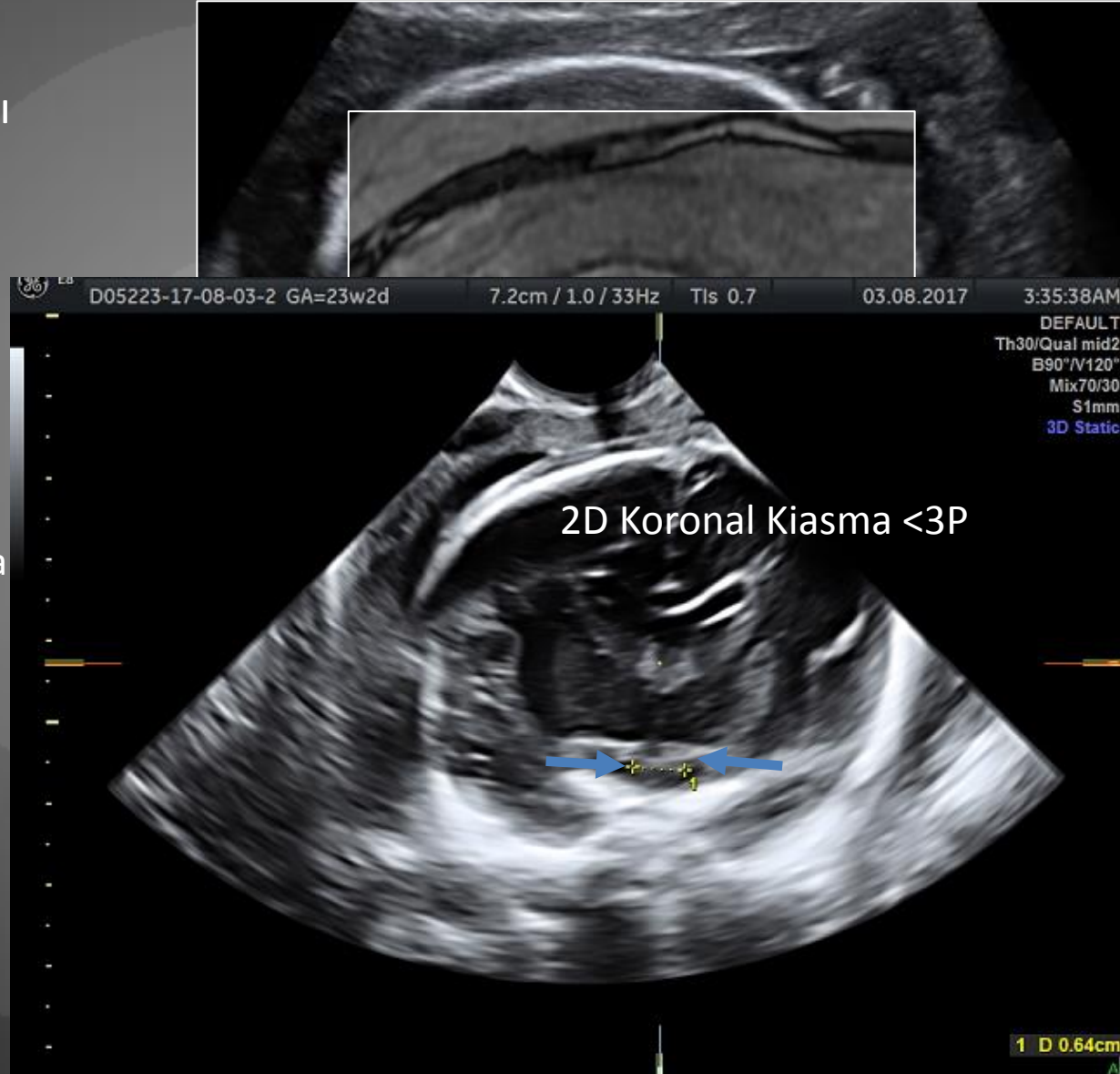
- Yaş: 23
- Obsterik öykü: özellik yok
- Tıbbi öykü: özellik yok
- Aile öyküsü: özellik yok
- Gebelik haftası: 23 W 2 D
- Ultrason endikasyonu: Yok

Ultrason Bulguları

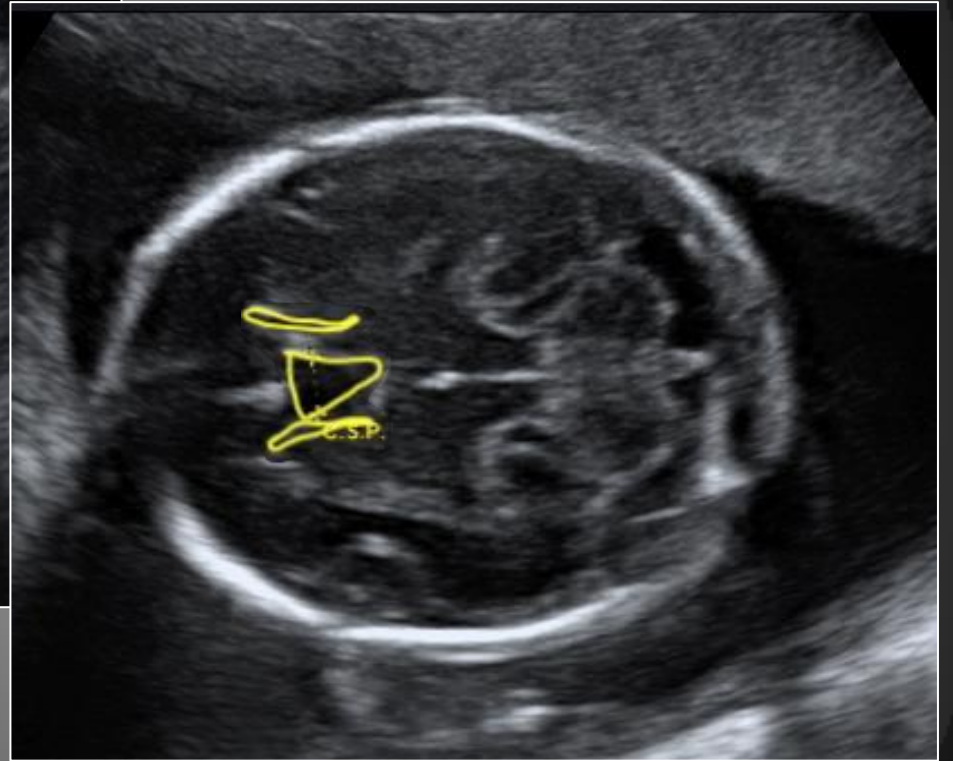
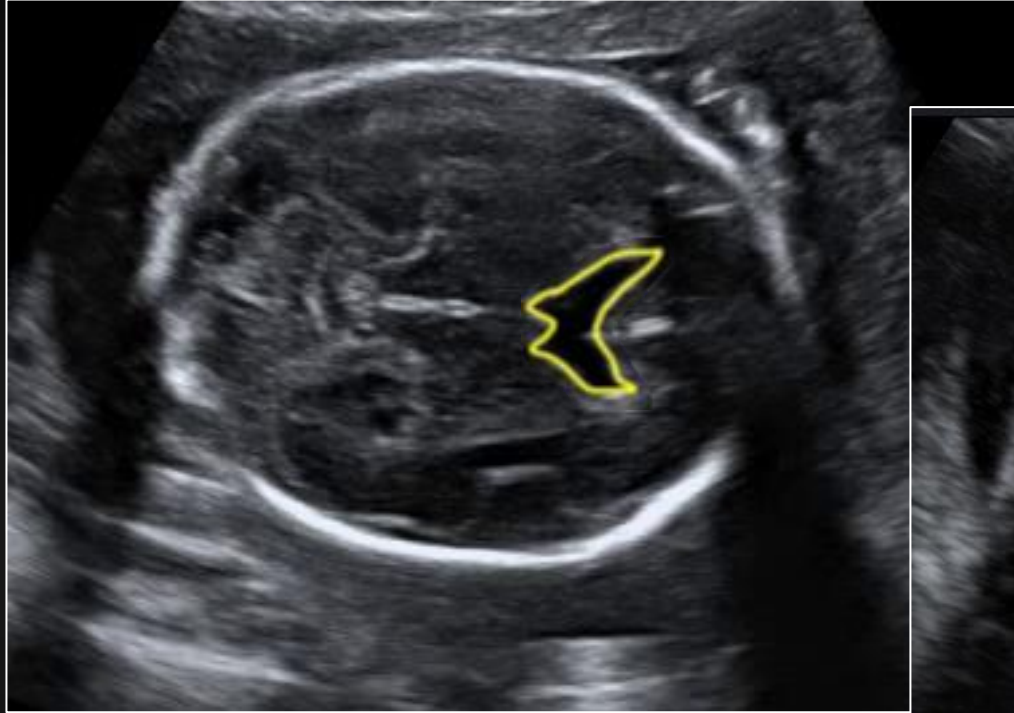


Tanı

- Tanıya götüren ipuçları
- Yapılan diğer testler
 - MRI
- Ayırıcı tanı
 - İzole CSP agenezisi
 - Septooptik Displazi (SOD)
 - SOD plus
 - Lobar Holoprosensefa
 - Corpus Callosum Agenezisi



Sonuç



Teşekkürler