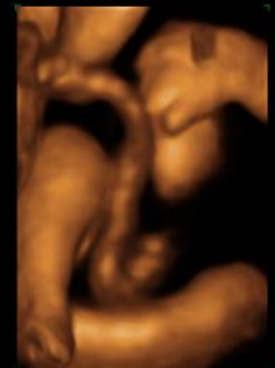
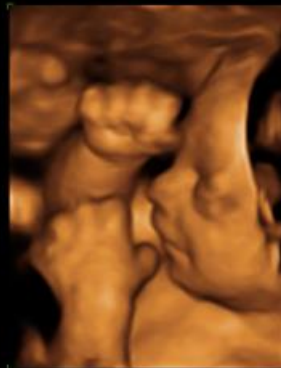
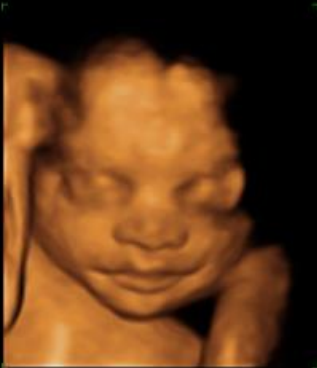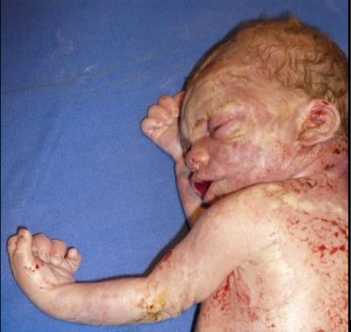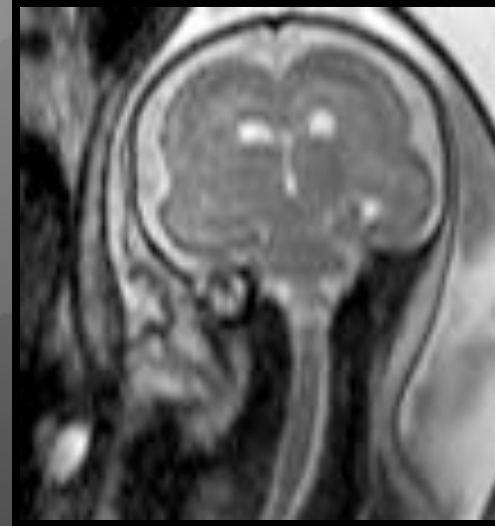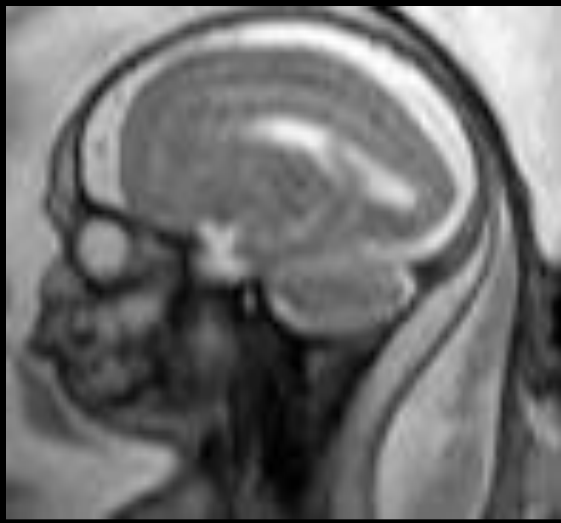
3. TRİMESTERDE LİZENSEFALİ, OLGUSU

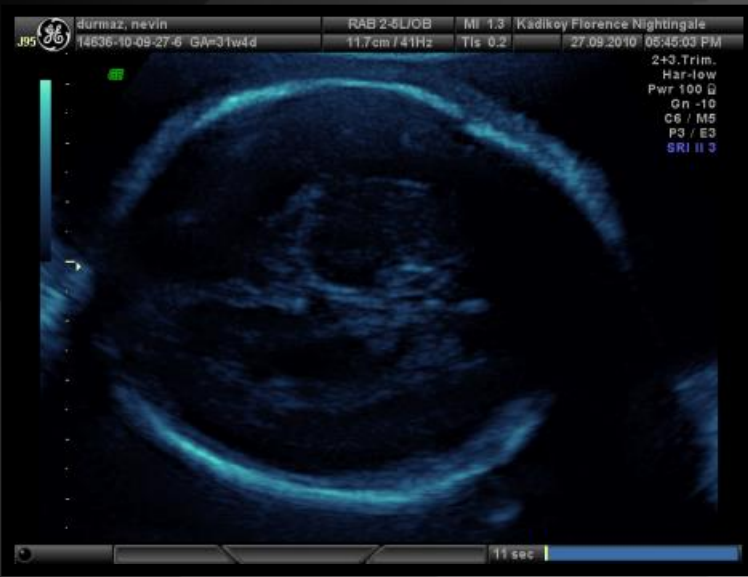
DR. ALİN BAŞGÜL YIĞİTER



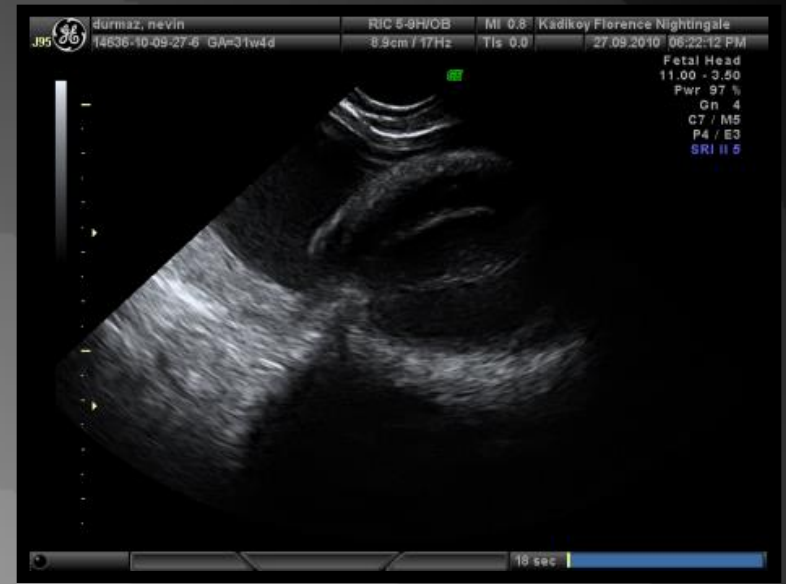- 28Y
- G1, P0
- TFA: 1184gr
- IUGG; (33 haftada 28 hafta ile uyumlu)
- Ağır polihidramnios
- HAFIF VENTRİKÜLOMEGALİ (Atriyum: 11mm)

- İnsula operkulizasyonu geride,
- Unilateral VM, son haftada 11mm
- IUGG
- POLİHİDRAMNİOS
- SIKILI ELLER
- AS: Kromozom analizi normal

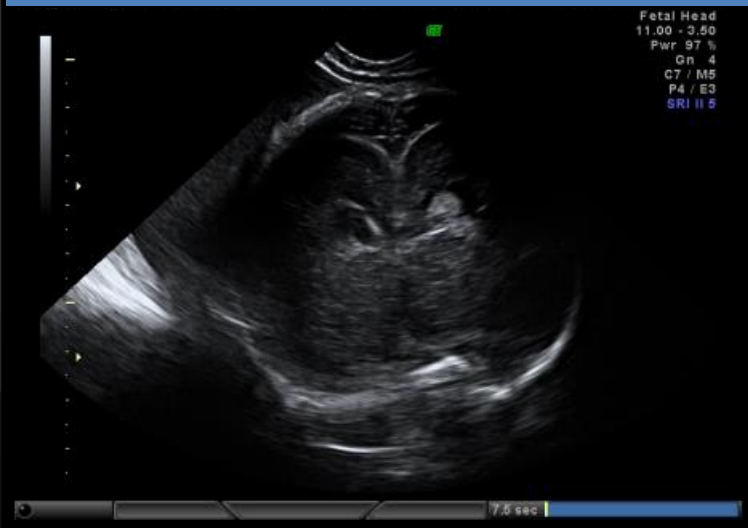




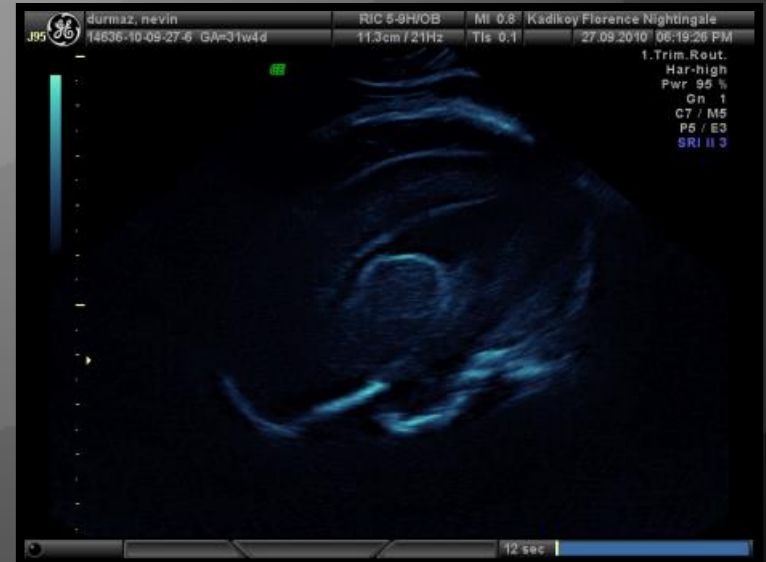
HAFİF VENTRİKÜLOMEGALİ



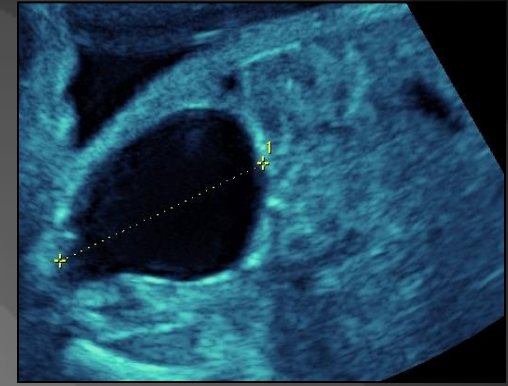
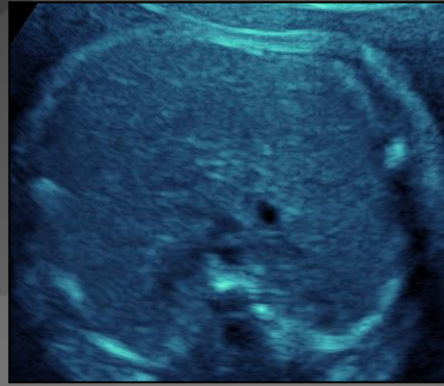
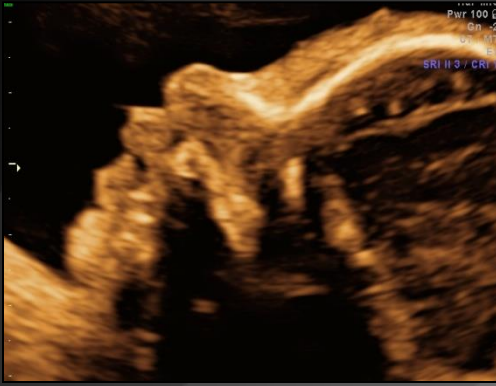Santral presantral sulcuslar izlenmiyor, düz korteks, artmış subaraknoid aralık



İNSULA OPERKULASYONU GERİDE
FRONTAL SULCUSLAR
İZLENEMİYOR



PARIETOOKSİPİTAL FİSSUR İZLENMİYOR

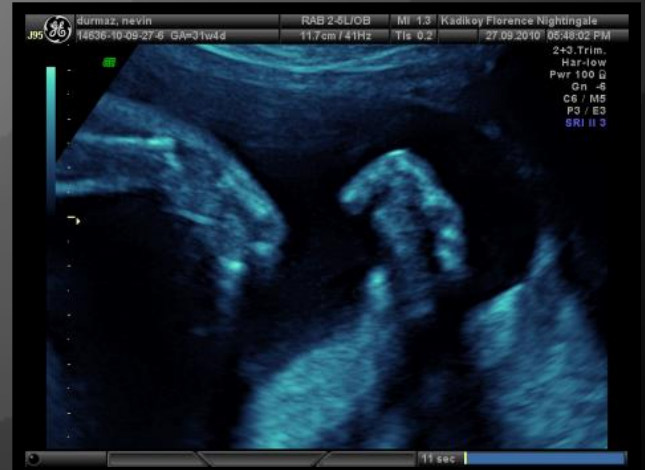
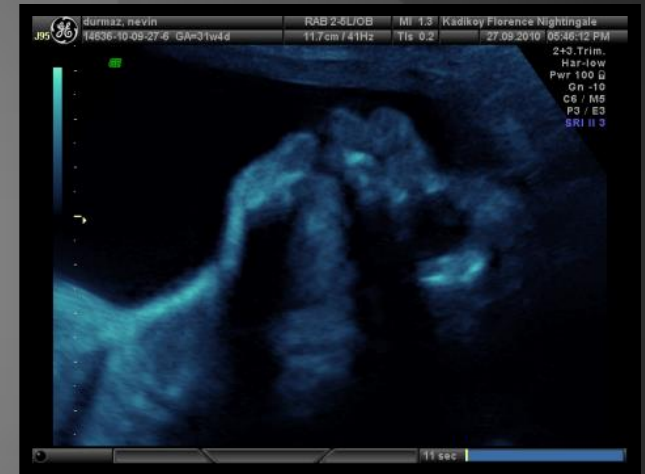

10.5005/jp-journals-10009-1285
CASE REPORT

The Assessment of Fetal Behavior of a Fetus with Lissencephaly by 4D Ultrasound

Alin Bağgöl Yiğiter, Gökçenur Gönenç, Herman İççi, Nilgün Güdücü

- POLİHİDRAMNİOS
- MİDE KOLAY DOLMUYOR
- MESANE GEC BOŞALIYOR
- HAREKETLER ANİ



Lissensefali Tip-I

Kurum: Istanbul Tıp Fakóltesi

- N.D.
- Yaş: 28
- Obsterik öykü: G3, Ab1, Terminasyon-1
- İkinci derece kuzen evliliği
- Gebelik haftası: 20
- Ultrason endikasyonu: Lissensefali öyküsü

Ultrason Bulguları

- 20. hafta USG sinde;
 - Fetal biyometrik ölçümler 5-25. persantilde,
 - Periventriküler ekojenite artışı,
 - Subaraknoid aralık hafifçe geniş,
 - Parietooksipital fissür izlenemiyor,
 - İnsula basık (?)
- 23. hafta USG sinde;
 - Parietooksipital fissür izlenemiyor,
 - İnsula operkülüzasyonu geride,
 - Periventriküler ekojenite artışı,
- Amniyosentezde;
 - Karyotip analizi normal,
 - LIS-1 mutasyonu pozitif (Miller-Dicker)