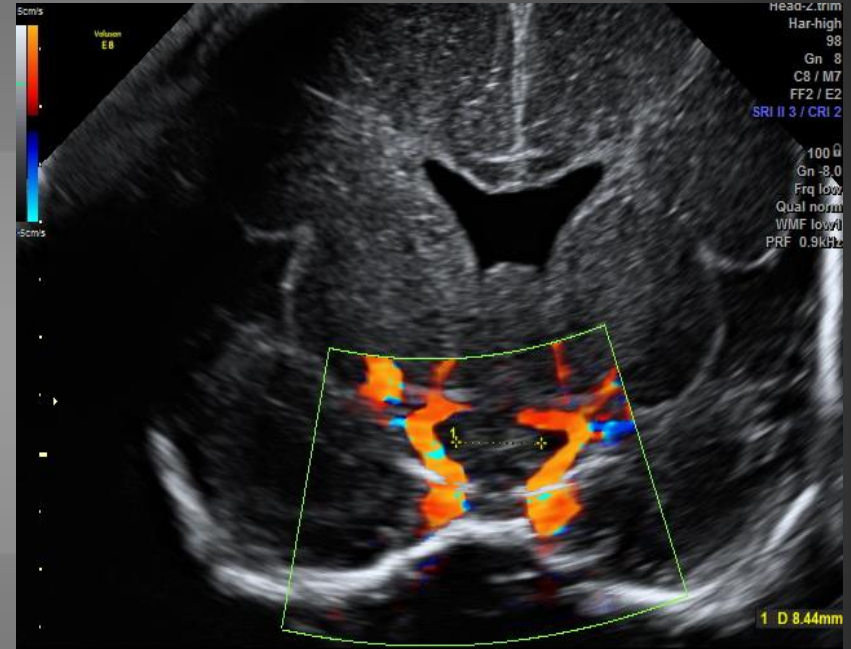
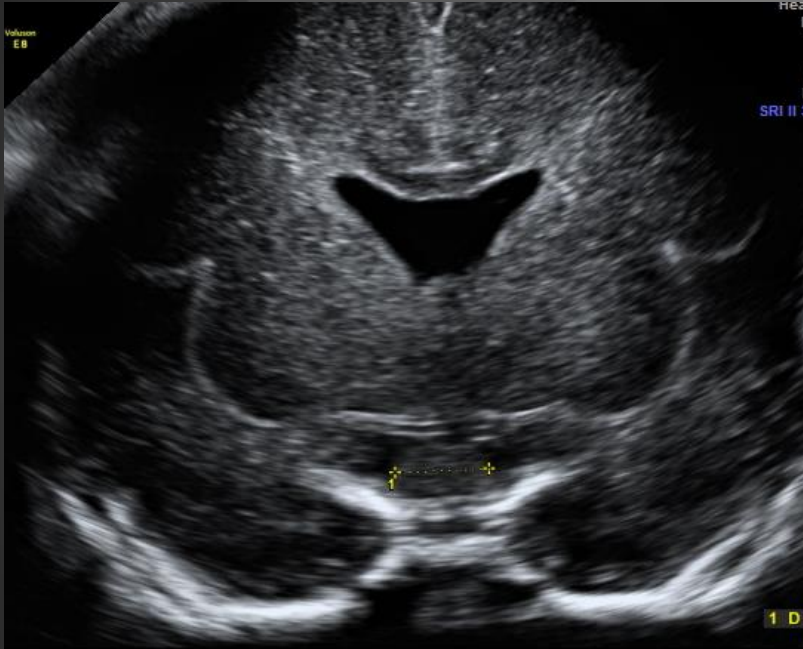


21. Hf da SPA tanısı koyuldu, ilk MRI tanıyı reddetti. İkincisi USG tanısını doğruladı. Amniyosentez sonrası kromozom analizi normal.  
27. Haftada optik kiazma normal olarak ölçüldü. Aile terminasyon talep etti.



POSTMORTEM GENETİK İNCELEME: Mixt gonadal disgenezi

OTOPSİ (K.T.F): Talamusun rostralinden geçen kesitte kavum septum pelluciduma ait bir alan izlenmiştir. **Devam eden kesitlerde septum pellucidum izlenmemiştir.** Ön boynuzlar birleşiktir. OPTİK KİAZMA VE OPTİK SİNİR GELİŞİMİ NORMAL.