

# Olgu sunumu: #2

Cem Batukan

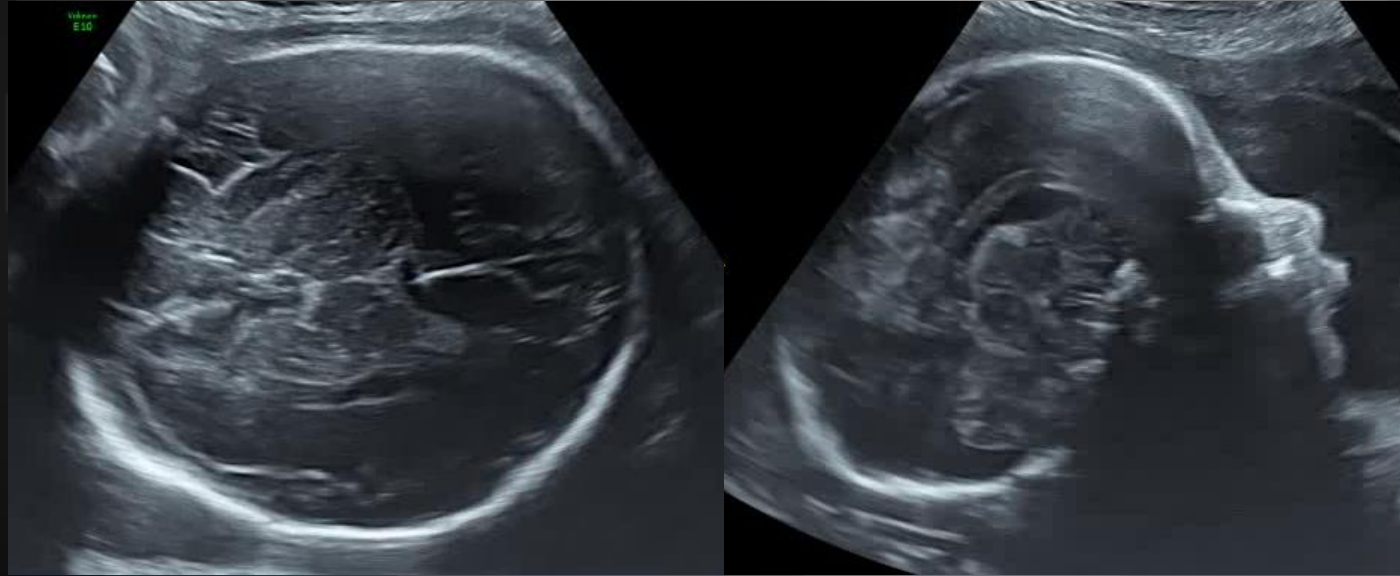
Acibadem Maslak Hastanesi

# Demografik veriler

- Yaş: 30
- Gravida: 1; Para: 0
- Tıbbi öykü: Dikoriyonik IVF gebeliği
- Aile öyküsü: Özellik yok
- Gebelik haftası: 27+4 hafta
- Ultrason endikasyonu: Bir fetusta baş ölçülerin gebelik haftasına göre ileri olması

# Ultrason Bulguları

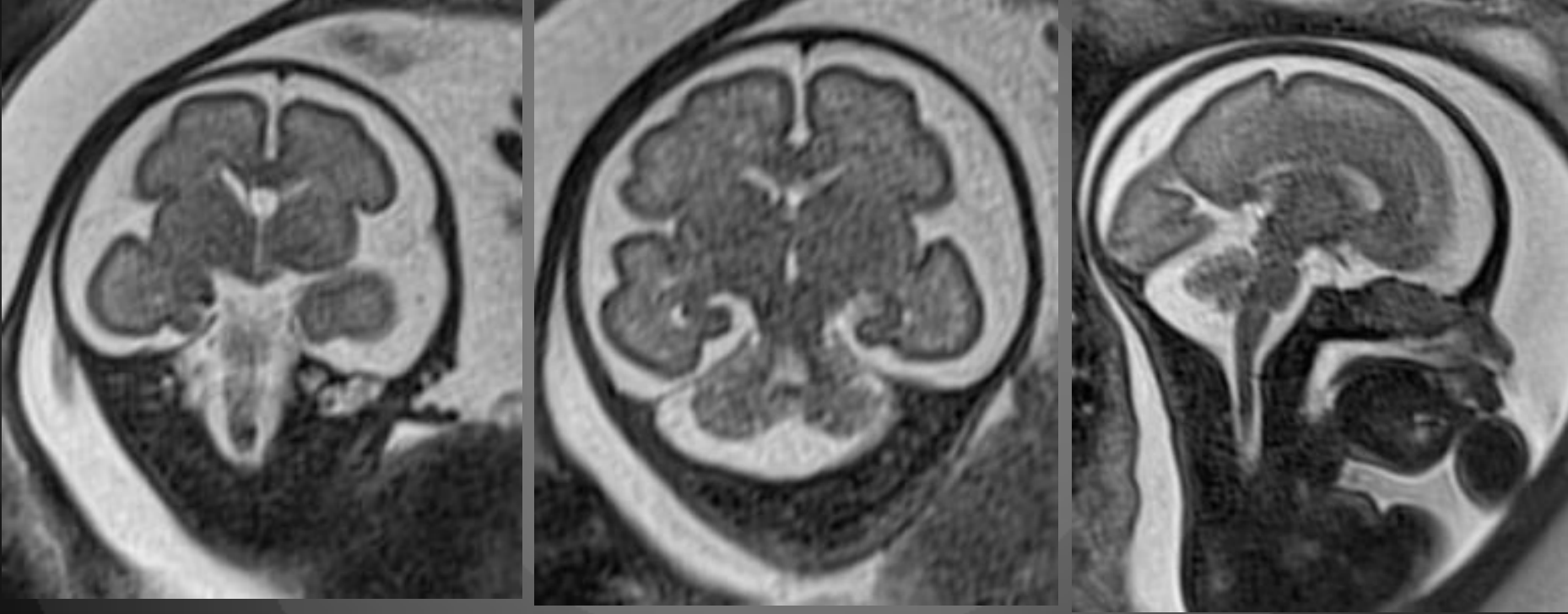
1. Fetus, Vertex, Erkek, 28+1 hafta



GP	Age
----- ▶ >99%	33w3d
----- ▶ >99%	32w3d
----- ◆ >99%	32w1d
----- ◆ 73.0%	29w1d
----- ◆ 73.4%	29w3d
----- ◆ 82.9%	29w4d
----- ◆ 43.3%	28w5d

# Tanı

## Fetal MR

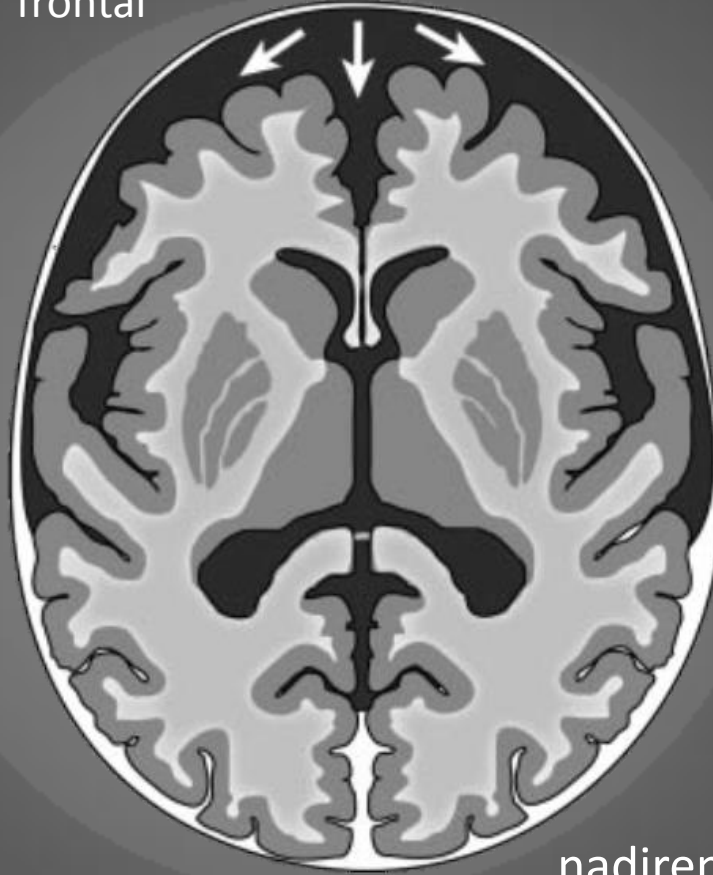

Fetal koronal ve frontookspital **kranial çaplar** gebelik haftasına göre 95. persantilde  
Fetal koronal ve frontookspital **serebral çaplar** gebelik haftasına göre 50. persantilde

# Benign familial makrosefali

**Frontal subaraknoid mesafe geniş**  
özellikle interhemisferik fissür frontal hemisferler birbirinden uzaklaşacak şekilde geniş frontal loblar atrofik görünümde

**Lateral ventriküller normal veya hafif dilate**



**Termde HC üst sınıra yakın persantillerde**  
doğum sonrası 2. yılın sonunda  $>+2$  SD

- **Genelde OD**; OR veya sporadik de olabiliyor
- **Erkeklerde kızlara göre 4 kat daha sık**

**Prognoz genelde çok iyi**  
nadiren nörolojik gelişim bozuk öğrenme güçlüğü için bir risk faktörü olabilir