

Maternal - Fetal Tıp ve Perinatoloji Derneđi



ULTRASONOGRAFi KURSU

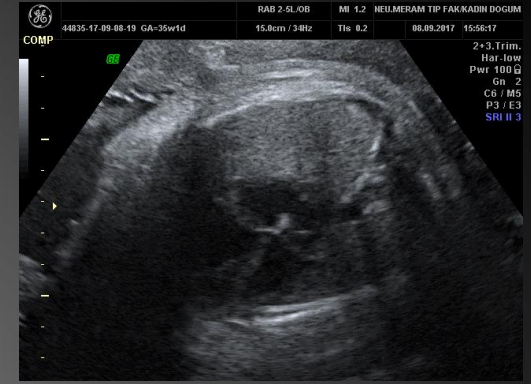Olgu Sunumu: Fetal Taşıaritmi- Atrial Flutter

Prof. Dr. Kazım GEZGİNÇ

Necmettin Erbakan Üniversitesi

Meram Tıp Fakültesi, KONYA

- 18y
- Obstetrik öykü: Primigravida
- Tıbbi öykü: Geçirilmiş ASD onarımı
- Aile öyküsü: Özellik yok
- Gebelik haftası: 35W1D
- Ultrason endikasyonu: Oligohidramnios ön tanısı ile sevk





RAB 2-5L/OB

MI 1.2

NEU.MERAM TIP FAK/KADIN DOGUM

44835-17-09-08-19 GA=35w1d

15.0cm / 34Hz

TIs 0.2

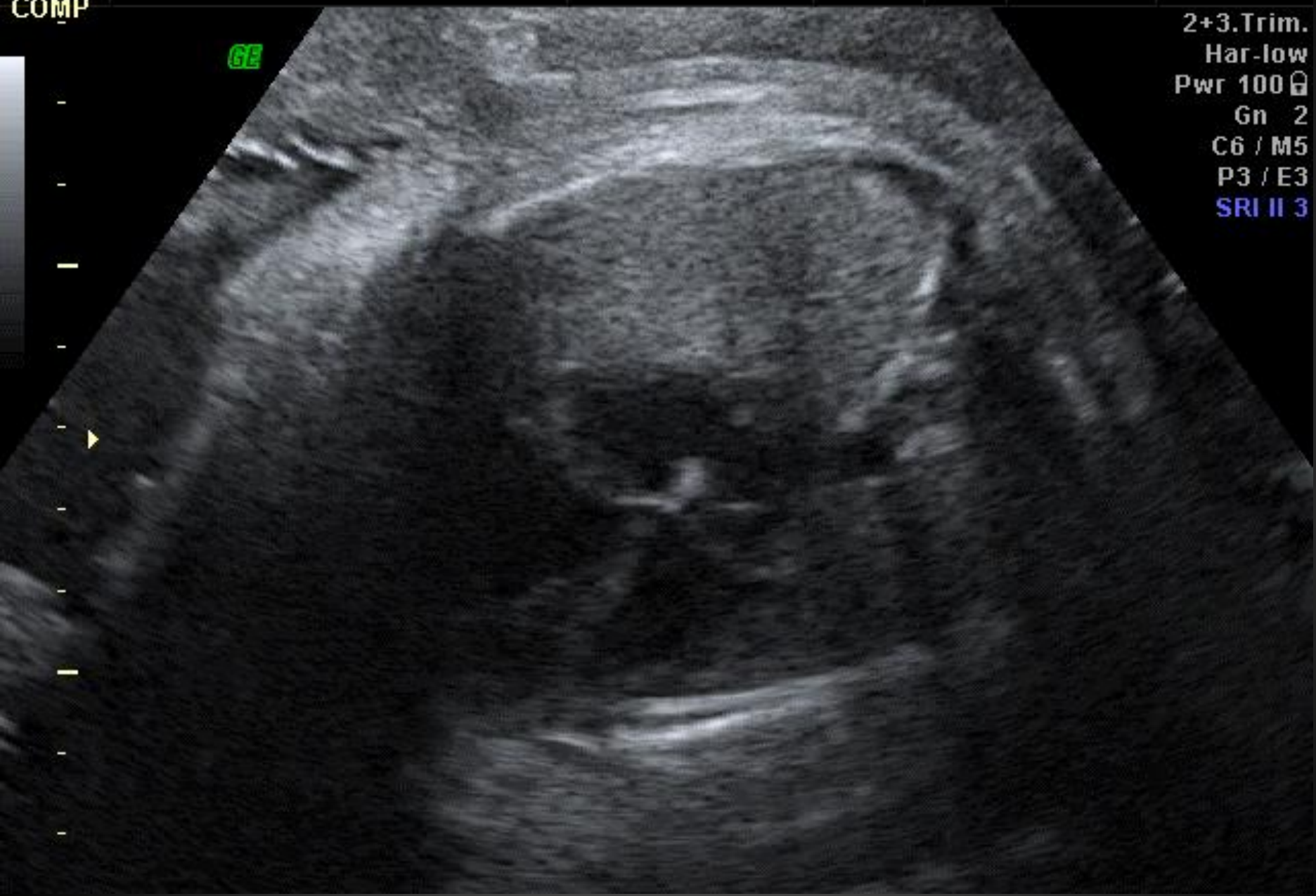
08.09.2017

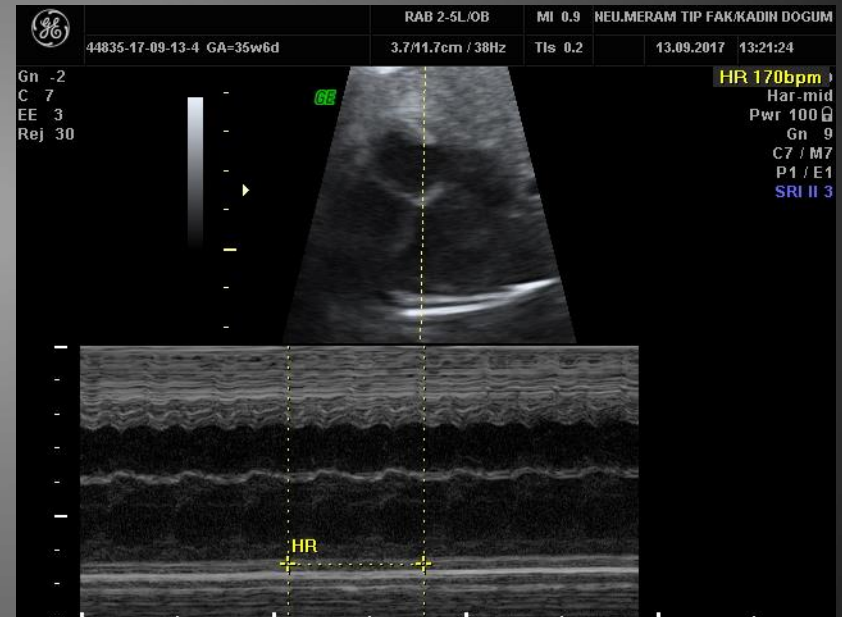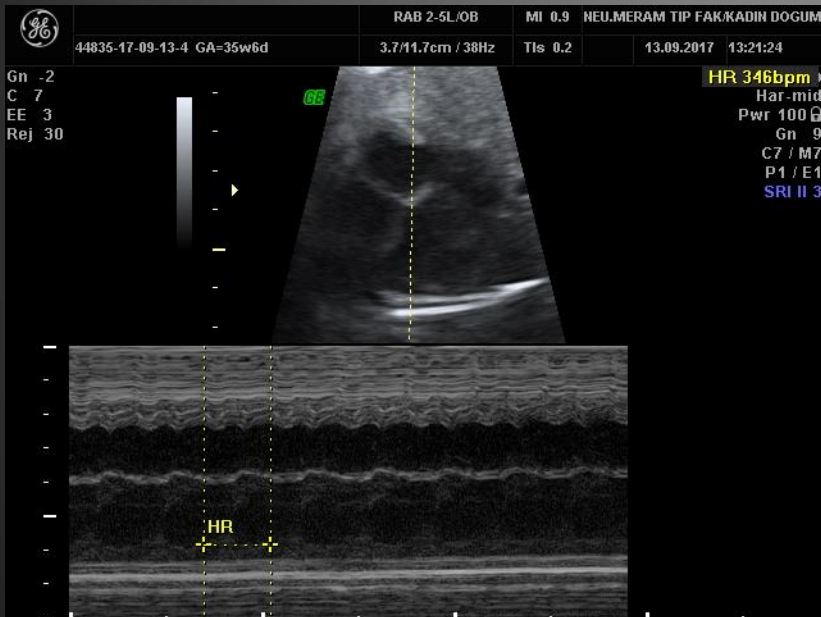
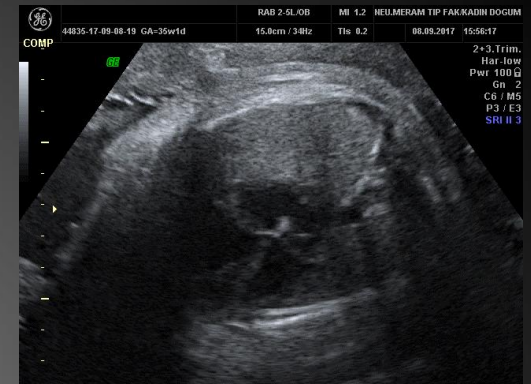15:56:17

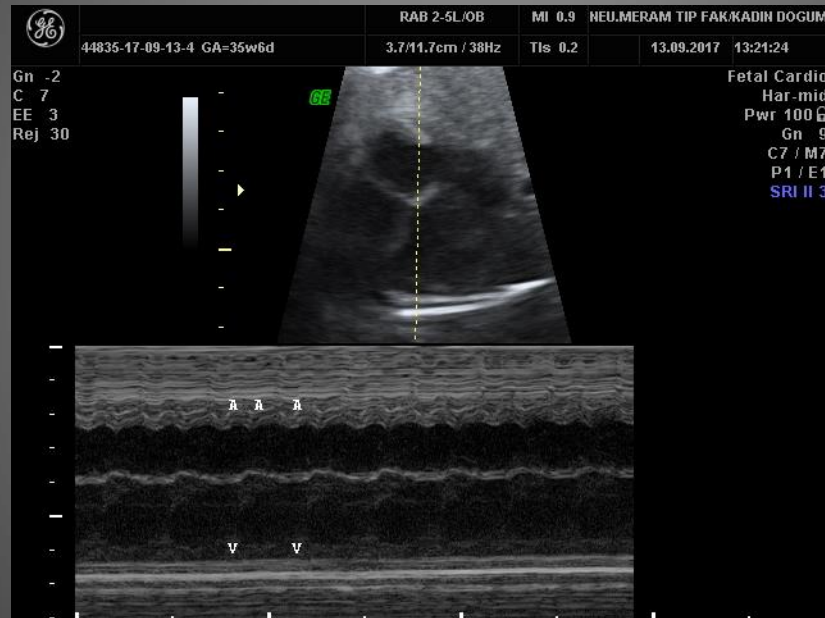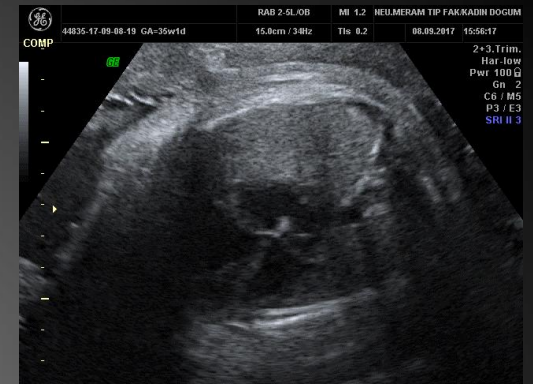COMP

GE

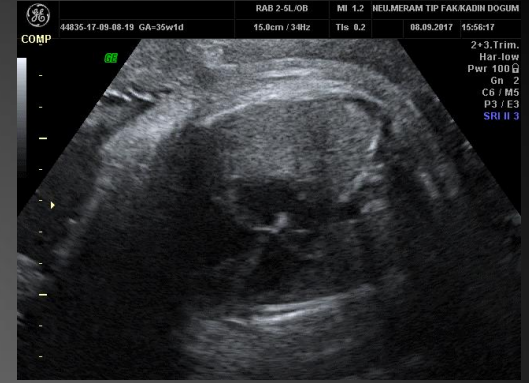2+3.Trim.
Har-low
Pwr 100
Gn 2
C6 / M5
P3 / E3
SRI II 3







Tanı

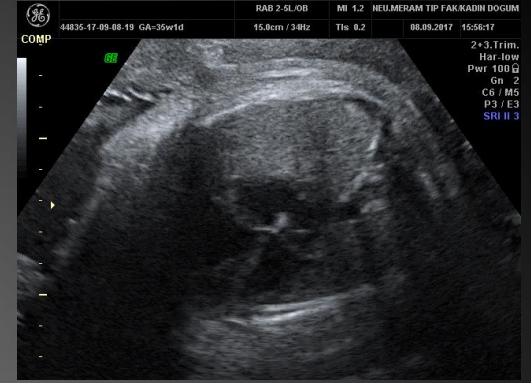

- Tanıya götüren ipuçları:
- Real time B-mod USG de AV kapak hareketlerinde ritm bozukluğu
- Yapılan diğer testler: M-mod

Ayırıcı tanı:

- Sinüs taşikardisi (Maternal ateş, hipertiroidi, fetal anemi, enf)
- Atrial flutter
- SVT
- Atrial septal anevrizma
- Fetal M-mod sonografi atrial ve ventriküler atımlar arasındaki ilişkiyi belirlemek için kullanılarak ritm bozukluğunun tipi belirlenir.

Sonuç



- Atrial flutter, SVT'e göre fetal hidrops daha sık
- Yapısal anomaliler dışlanmalı (bradikardi)
- Medikal tedavi digoksin (sotalol, flekainid, prokainamid, amiadoron*)

- Sabrınız için teşekkür ederim