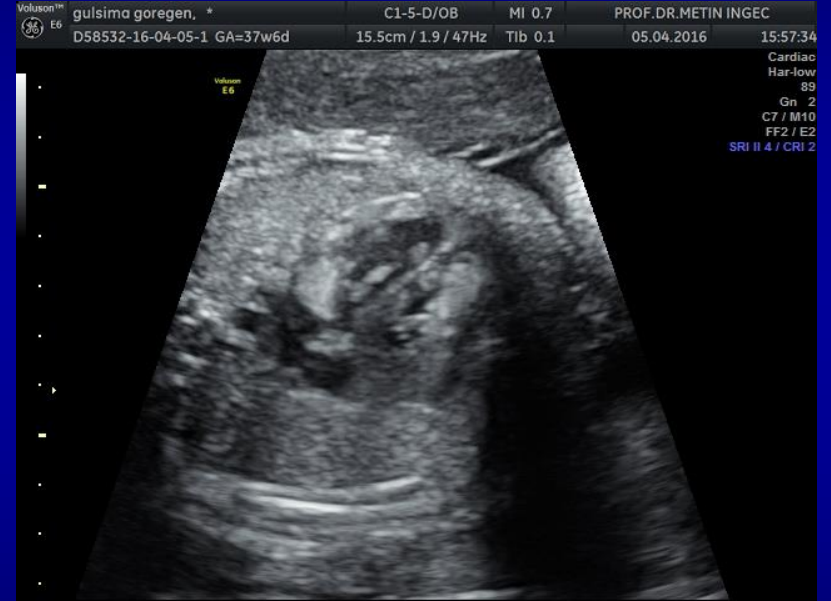

FETAL KARDİAK TÜMÖRLER

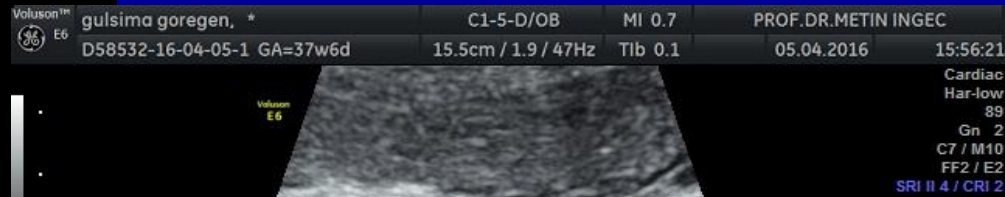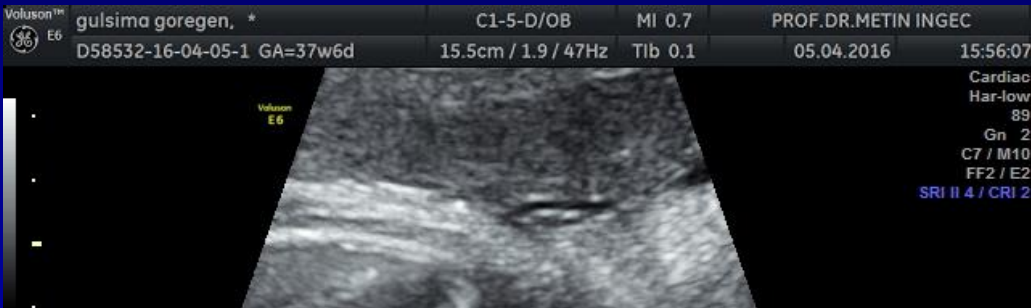Prof. Dr. Metin İnceç
Atatürk Üniversitesi Tıp Fakültesi

Olgu 1

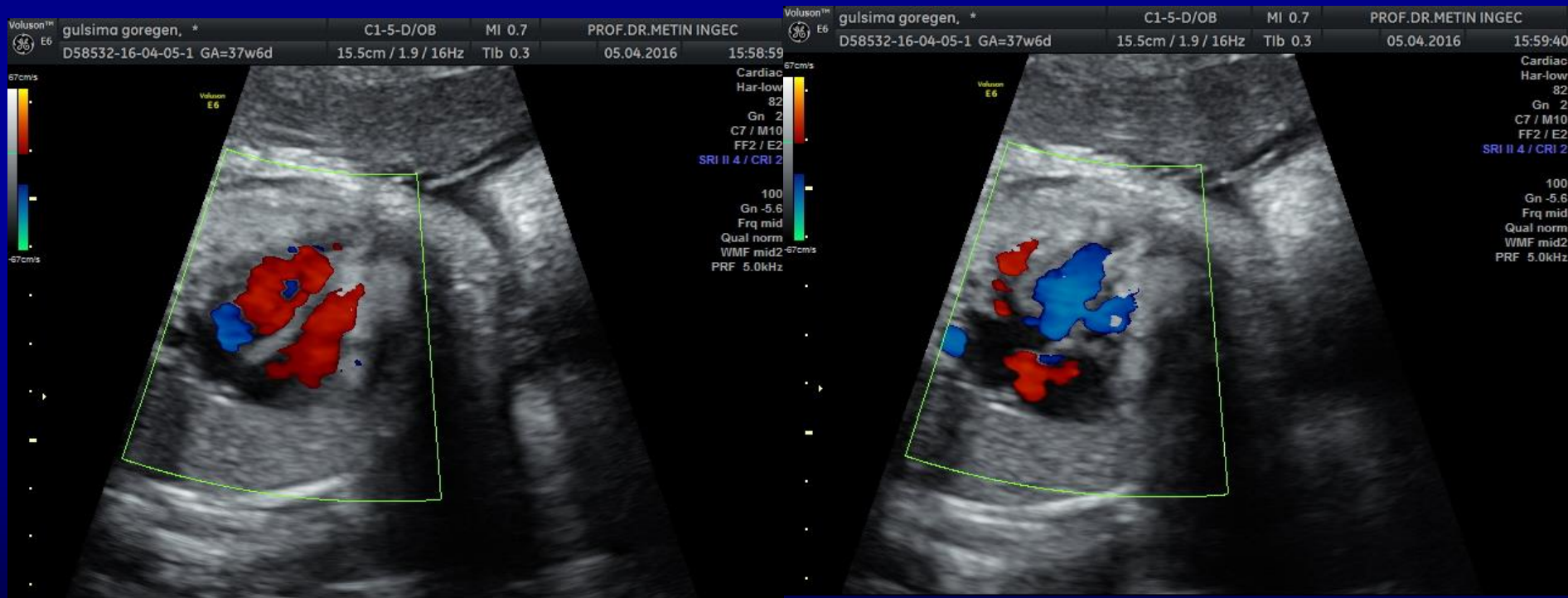
- 24 y, G2P0Y0A1
- Obsterik öykü: Özellik yok
- Tıbbi öykü: Hipotiroidi
- Aile öyküsü: AE (Amca çocuğu),
- Gebelik haftası: 37w6d E
- Ultrason endikasyonu: Refere, Amniotik sıvıda azalma
- USG
- SAT' a göre: 37w6d
- USG ort: 35w6d FAC:34w2d
- AFI: 67



USG Bulgular



USG Bulgular



TANI?

Rhabdomyoma

Prognoz

1.5 y

Ateş, epilepsi atakları

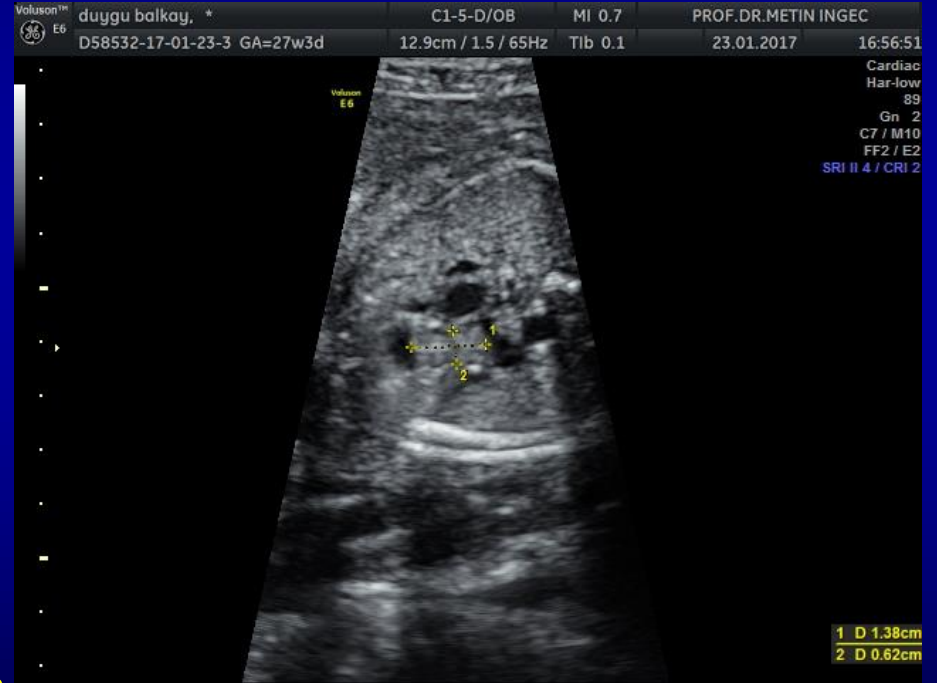Tuberoscleroz (MR ile tanı)

SVT için Sotalol alıyor

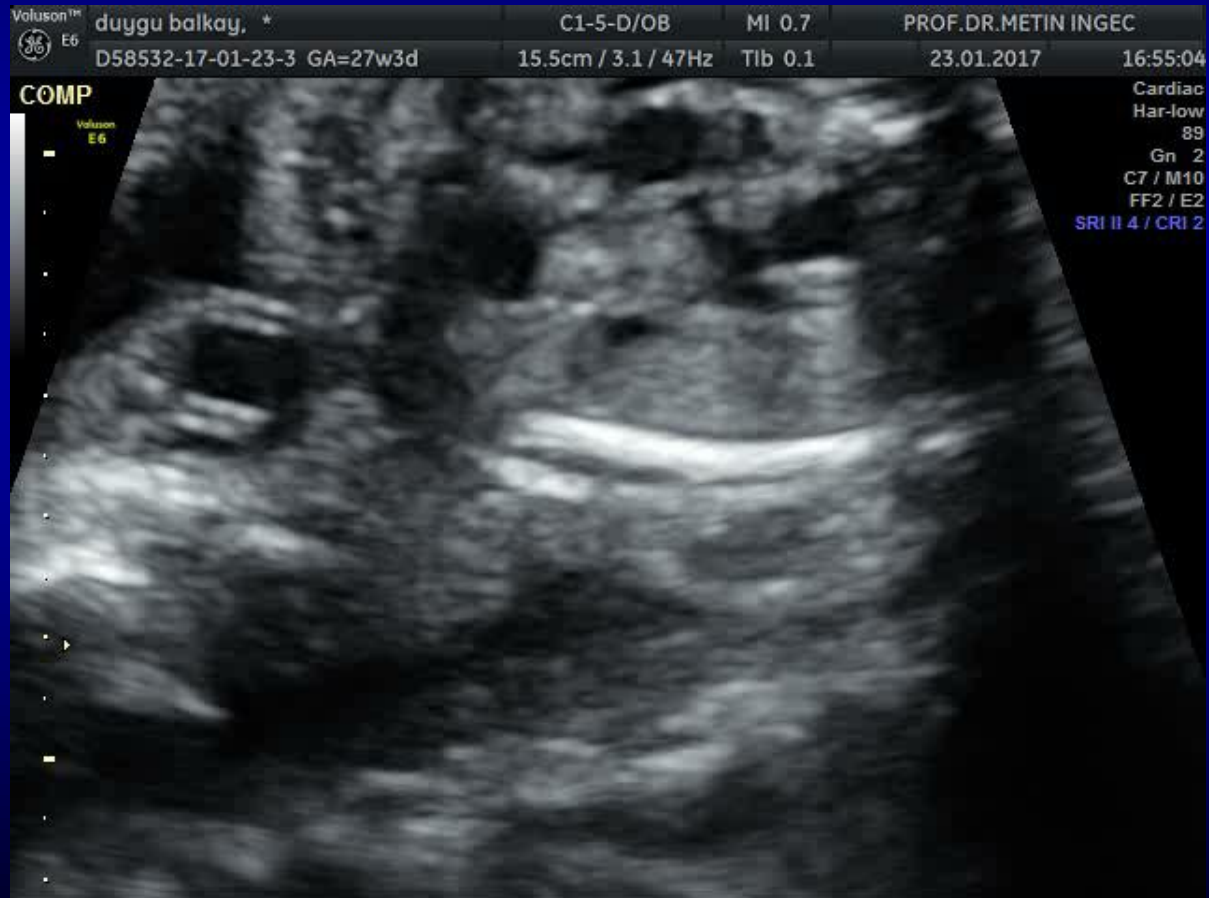Kardiak akımda bozukluk -, takip

Olgu 2

- 28 y, G2P0Y0A1
- Obsterik öykü: Özellik yok
- Tıbbi öykü: -
- Aile öyküsü: -
- Gebelik haftası: 27w3d
- Ultrason endikasyonu: Refere, Kalpte kitle
- USG
- USG ort: 26w6d E
- Sağ pulmoner kapakta kapakla beraber hareketli 13x6mm kitle, sağ ventrikül hipertrofisi
- Kordosentez: N



Olgu 2



TANI?

Myxoma

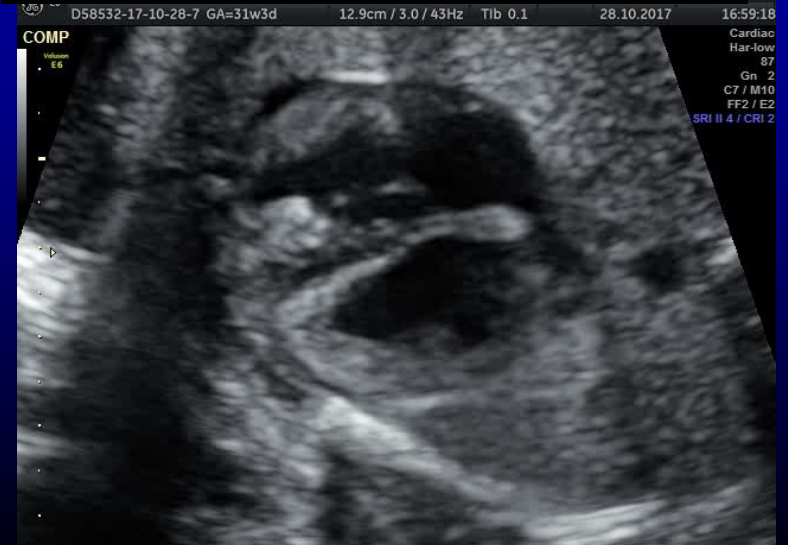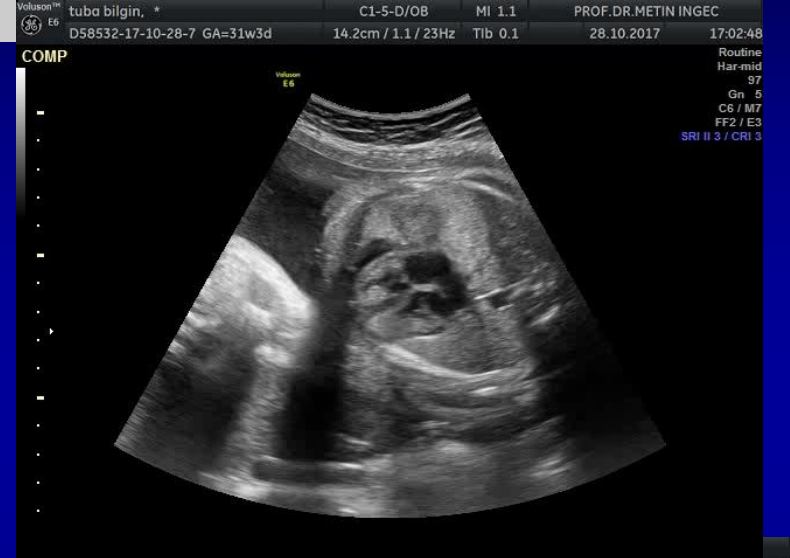Prognoz

Postpartum 20.gün opere

Postop 10.gün ex

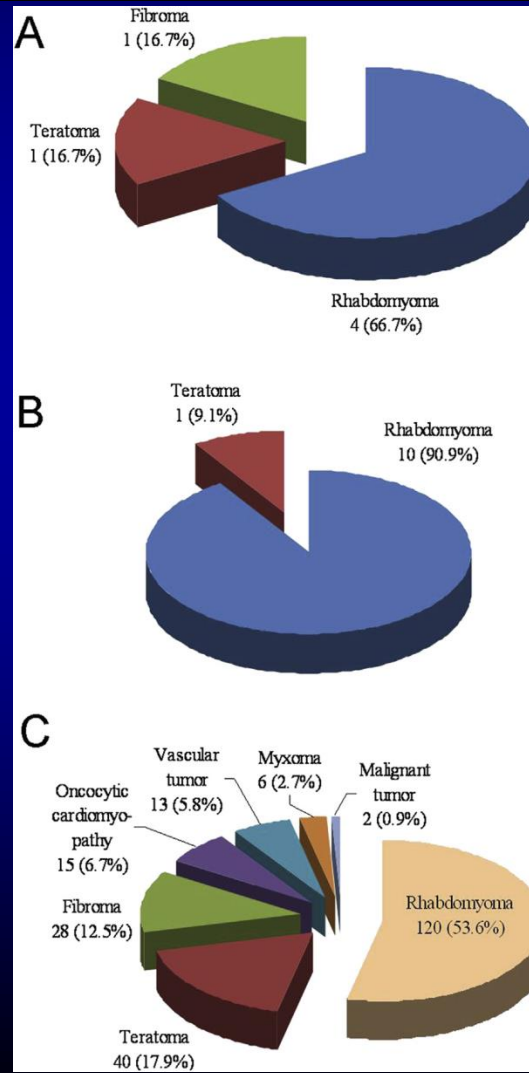
Olgu 3

- 37 y, G4P2Y2A1
- Obsterik öykü: CSx2
- Tıbbi öykü: Hashimato
- Aile öyküsü: -
- Gebelik haftası: 31w3d
- Ultrason endikasyonu: Refere, Kalpte beyaz lekelenme, aritmi
- USG
- USG ort: 32w0d E
- RV de 8x7mm kitle, 3-5 atımda ekstrasistol,



Primer Fetal Kardiak Tümörler

- İnfantil grupta %0.25
- **Benign**
 - ✓ Rhabdomyoma
 - ✓ Teratoma
 - ✓ Fibroma
 - ✓ Hemanjioma
 - ✓ Myxoma
- **Malign**
 - Rhabdomyosarkoma
 - Fibrosarkoma



Incidences of primary cardiac tumors in (A) fetal, (B) fetal, and (C) fetoneonatal groups.

Isaacs H Jr.. *Pediatr Cardiol* 2004

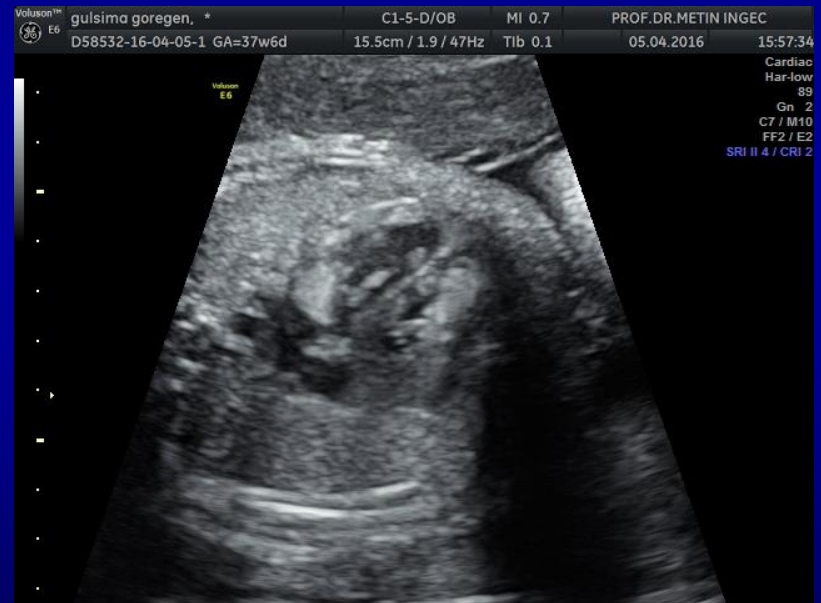Niewiadomska-Jarosik K, *Prenat Diagn* 2010

Primer Fetal Kardiyak Tümörler

- ✓ İntrakardiyak akım obstrüksiyonu
 - ✓ Kapak yetmezliği
 - ✓ Aritmi
 - ✓ Kalp yetmezliği
 - ✓ Perikardiyal effüzyon
 - ✓ Hidrops
 - ✓ Fetal ölüm
- Genelde 20-30. hft da tanı

Rhabdomyoma

- Fetal primer kardiyak tm lerin %60' 1
- Genellikle benign
- R/L ventrikül, ventriküler septumda, atrial
- Sıklıkla intrakaviter büyüme
- %90' 1 multiple
- Yuvarlak, oval, ekojenik kitle
- %30-50' si serebral tuberoz scleroz/sebasöz adenomla birlikte
- Spontan regresyon ihtimali



Fibroma

- Fetal primer kardiak tm lerin %6-25
- Benign, soliter
- Genelde L ventrikül, septal myokardium
- Spontan regresyon -

Perikardial Teratoma

- Nadir
- Genellikle benign, malign komponent ihtimali
- Çoğunlukla perikardiumda, intrakaviter de olabilir
- Perikardial effüzyon, kardiak kompresyon, hidrops
- Torakoamniotik şant?

SONUÇ

- Nadir tümörler
- Geç tanı, atlanabilmekte
- Rutin USG de şüphe, 4 odacık görüntüsüne dikkat
- Aritmi, perikardial effüzyon, hidrops durumlarında akla getirilmeli

TEŐEKKÜRLER

Fetal Kardiyak Tümörler

Table 1. Cardiac Tumors and Tumor-like Conditions of the Fetus and Neonate^a

Primary
Rhabdomyoma
Teratoma
Fibroma
Myxoma
Oncocytic (histiocytoid) cardiomyopathy
Hemangioma
Lymphangioma
Hemangiopericytoma
Intravascular fasciitis
Rhabdomyosarcoma
Fibrosarcoma
Metastatic tumors
Neuroblastoma
Leukemia
Miscellaneous tumor-like conditions
Epithelial cysts
Blood cyst of heart valves

^a Source: Isaacs [84, 85, 87] and Burke and Virmani [34].