



# Fetal intrakardiyak kitle: Miksoma

Dr. Didar Kurt  
İ.Ü. İstanbul Tıp Fakültesi  
Kadın Hastalıkları ve Doğum AD  
Perinatoloji BD

Türkiye Maternal Fetal Tıp ve Perinatoloji Derneği

**ULTRASONOGRAFİ KURSU**

2-4 KASIM 2017  
HARBİYE ASKERİ MÜZE, İSTANBUL

Maternal - Fetal Tıp ve Perinatoloji Derneği  
Türkiye  
23-06-1998

Prof. Dr. Hayri Ermiş  
Anısına...

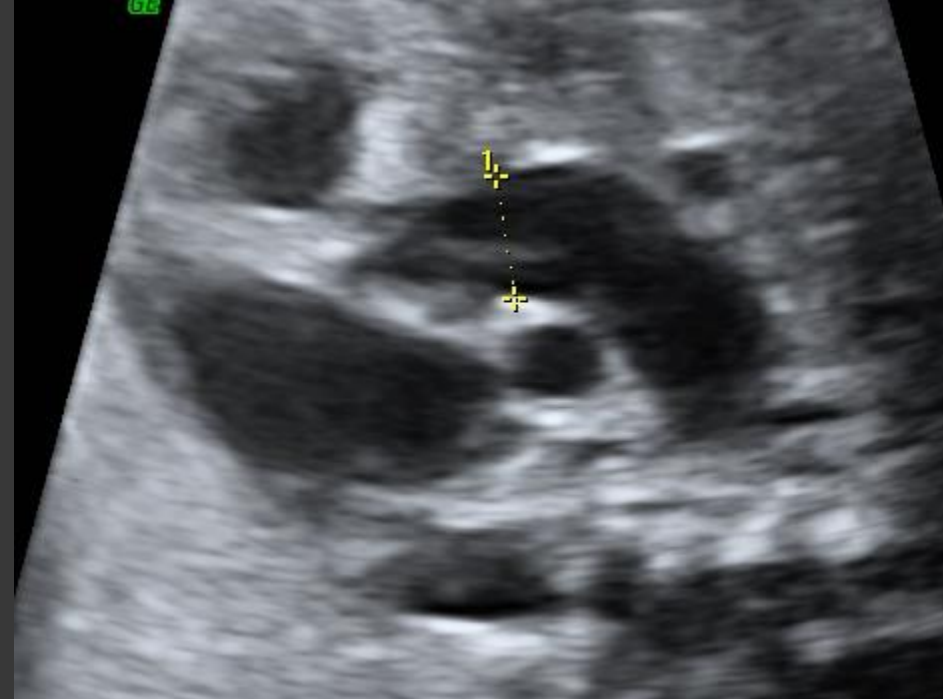
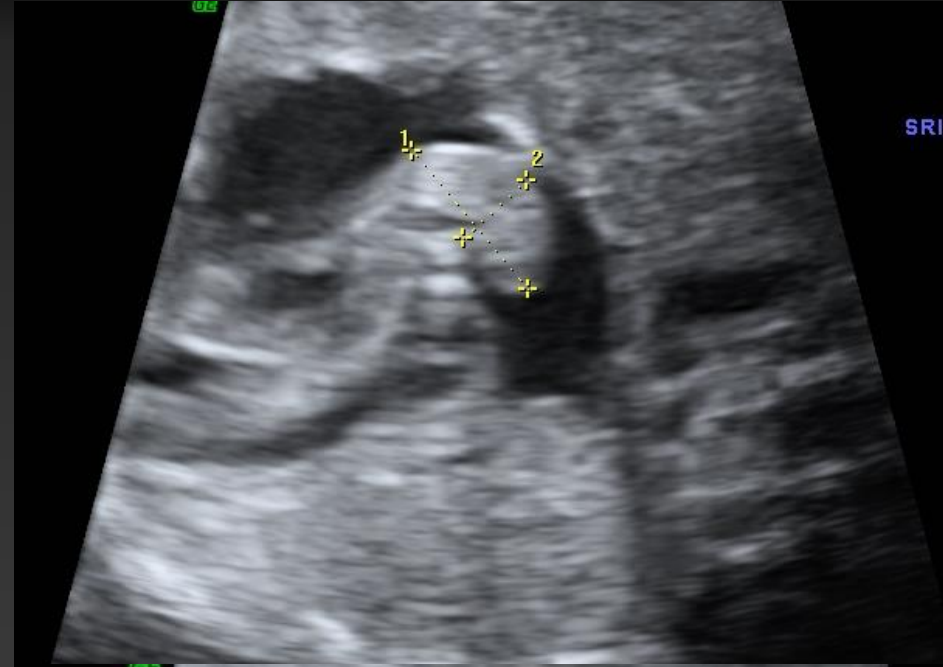

# Olgu

- 29 yaşı, G1
- 31 (-) gebelik haftası
  - Sağ ventrikül kaynaklı kitle, pulmoner kapak displazisi

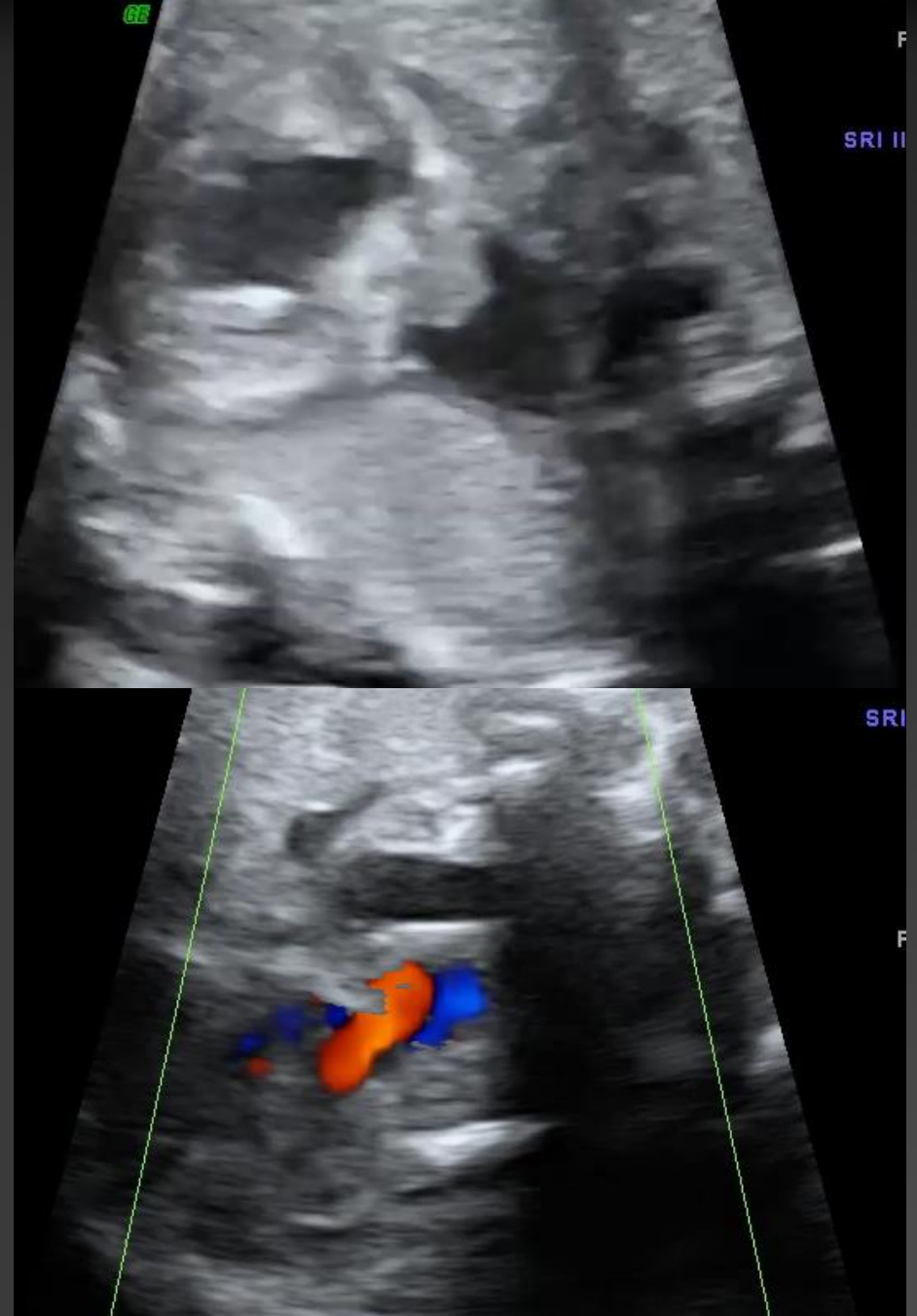## Bulgular-1

- Sağ ventrikülde septumdan kaynaklanan, sistol esnasında pulmoner kapak içerisine protrüde kitle
  - 13.7 x 6.5 mm
- Pulmoner arter kapak hizasında 6.8 mm → pulmoner kapak displazisi, aorta 6.6 mm



## Bulgular-2

- Sağ ventrikül sola göre küçük ve kontraktilesi bozulmuş
  - TR
- Pulmoner arter içerisinde türbülant akım ( $>140$  cm/sn)
- Ek anomali saptanmadı



## Ayırıcı tanı

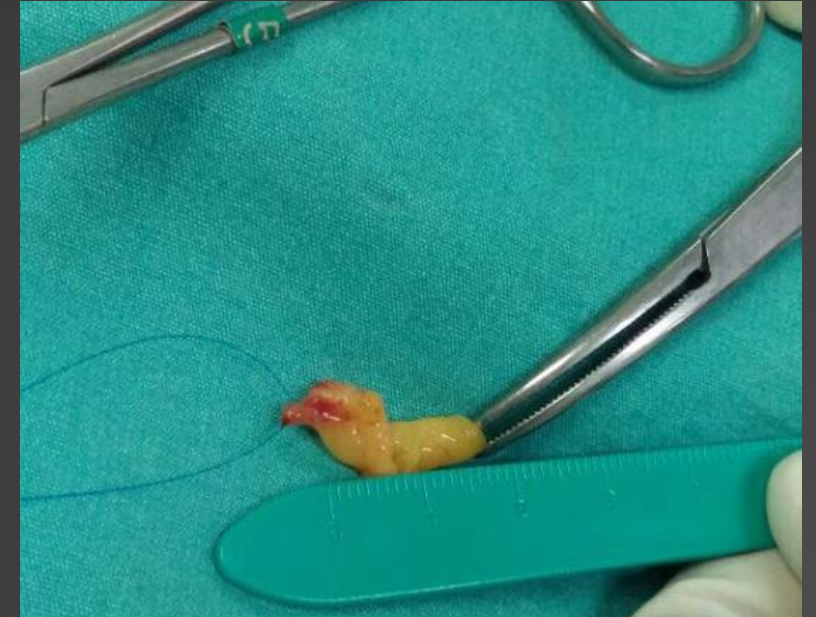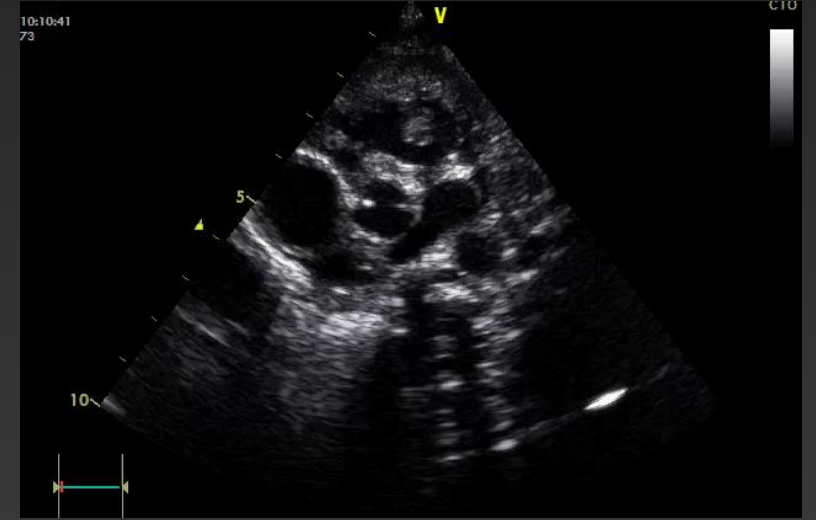
- Indifferansiye pleomorfik sarkoma
- Sağ ventrikül çıkış miksoması
- İntrakardiyak trombüs

# İzlem ve plan

- 3 hafta aralıklar ile prenatal ekokardiyografik değerlendirme
- Karyotipleme
  - Normal fetal karyotip
- Postnatal kardiyak prognoz hakkında Pediatrik Kardiyoloji konsültasyonu
- Yenidođan YBÜ ve KvDC desteđi ile birlikte dođum planı

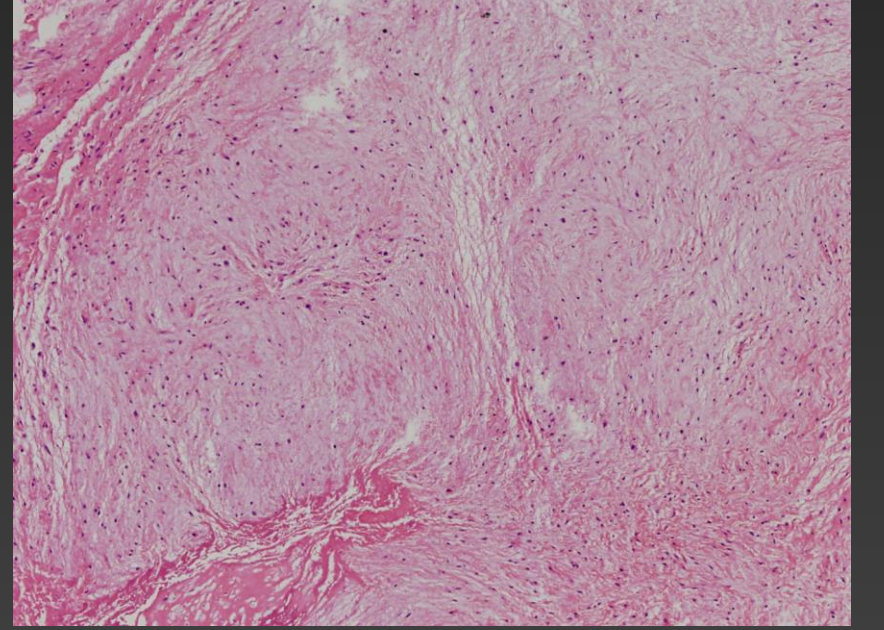
# Dođal seyir

- 39. gh SCA
  - 3945 gr 51 cm 9/9 Apgar kız infant
- Pediatrik ekokardiyografi
  - Tmoral kitle?
  - Trombs?
- Postnatal 1. gnde opere
  - PDA ve ASD onarımı
  - Kitlenin pulmoner kapak kknden eksizyonu
  - Pulmoner kapak onarımı
    - Postop YDYB izlemi
  - 17.gnde KKY ve sepsis-exitus



# Tanı- Miksoma

- HE ile boyanma x200
  - Miksoid görünümlü ara bağ dokusunda,
  - Monoton nitelikte küçük çekirdekli hücresel yapılar, benign.



# Sonuç- Miksoma

- Fetal ekokardiyografi yapılan olguların %0.14'ü sebebi kardiyak tümörler
  - Rabdomyom, teratom ve fibrom
- Miksoma
  - Pediatrik hastalarda saptanan kardiyak tümörlerin <% 1
  - Endokard kaynaklı, pedinküllü
  - Düşük dansitede, orta ekojenitede
  - Akut obstrüksiyon/distal embolizasyon riski
    - Doğuma kadar öngörülemez
  - Büyüme paterni 3.trimestere doğru artma, sonra regrese olma eğiliminde?