Dr. Tuncay YÜCE

Gaziantep Cengiz Gökçek Kadın Doğum

ve Çocuk Hastalıkları Hastanesi

OLGU 2: PULMONER STENOZ

- G1 P0
- 2.trimester taramada tanısı konuldu (24 hafta)

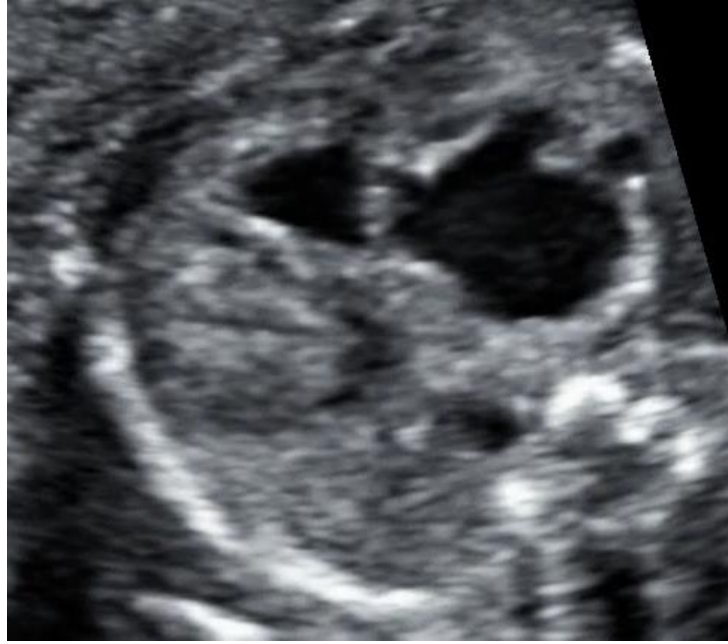

OLGU 2: PULMONER STENOZ

OLGU 2: PULMONER STENOZ

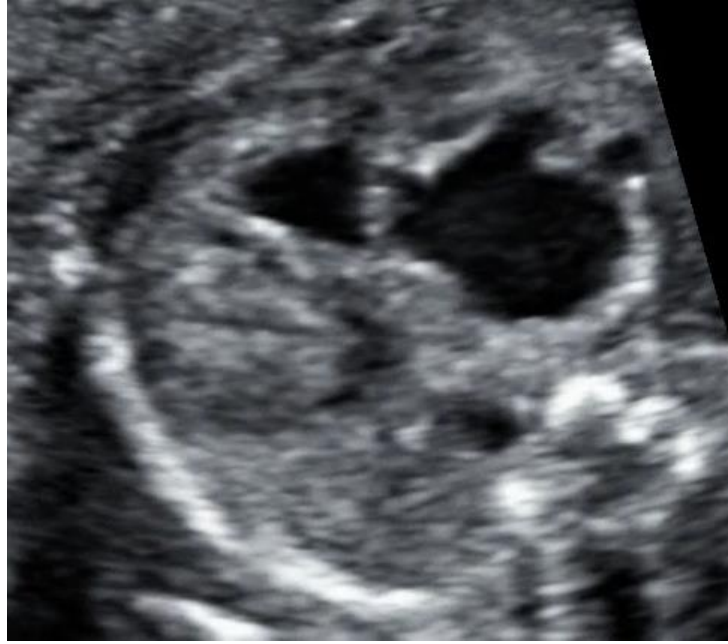

- Fetusda assit mevcuttu.
- Aile bilgilendirildi. Sonlandırma ve prenatal tanı açısından konuşuldu.
- Aile sonlandırmayı kabul etmedi.
- Prenatal tanı yapılmasını istedi.
- Kordosentez: Normal karyotip
- 28.haftada IU exitus (Hidrops fetalis)

OLGU 2: PULMONER STENOZ

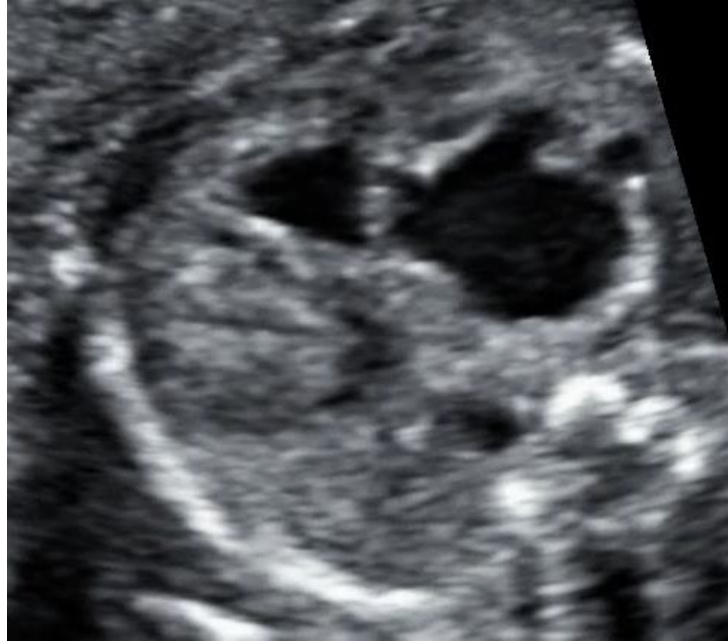

- Tüm kalp hastalıklarının %8-12’sini oluşturmaktadır. 6-8 olgu/ 10.000
- İİTS olgularında 10 kat fazla (%2,09)

Stagnati V. 2015

OLGU 2: PULMONER STENOZ

- Valvüler, subvalvüler, supravalvüler yada periferik olabilir
- Valvüler tip:
  - Genellikle kapakların parsiyel füzyonuna bağlıdır.
  - Daha az sıklıklada dispazi yada füzyona uğramamış kapakçıkların nodülaritesi ile oluşur.
  - Derecesi değişkendir, genellikle progresif ilerler.
  - Sendromik olgular olabilir; Noonan sendromu:
    - Olguların %80'inde KKH
    - %20-50 PS mevcut
    - Lenfatik displazi, NT yüksekliği kistik higroma, kardiak ve renal anomali.
    - Hipertelorizm, düşük kulak, pektus ekskavatum, kriptoorşidizm, büyüme geriliği
    - Yüksek NT ve kro. normal ise %5-15 PTPN11-assos.NS
    - Gen: PTPN11 %50, SOS1 %13, RAT1-RIT1 %5, KRAS %5
    - OD ancak genellikle de novo ortaya çıkar

Tartaglia et al 2004
Myers et al 2014
Bakker et al 2014

OLGU 2: PULMONER STENOZ

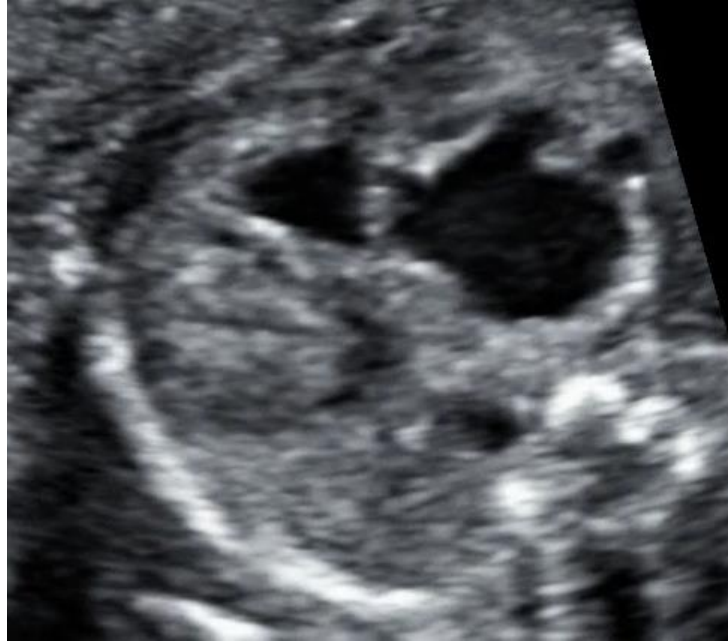

- Subvalvüler: Fallot tetralojisi
    - Sağ ventrikül hipertrofisi
    - Aort dektrapozisyonu
    - VSD
    - Pulmoner stenoz
- Periferik pulmoner stenoz:
    - Alagille sendromu (20p12- JAG-1 mut): Geniş burun kökü, triangüler yüz
    - Williams-Beuren sendromu (7q.11.23 – Elasgin gen mut.): Dismorfik yüz(düz burun kökü, şaşılık, uzun filtrum, geniş ağız), HT
    - Konjenital rubella sendromu: IUGR, Katarakt, HSM
- Supravalvüler:

OLGU 2: PULMONER STENOZ

TANI

- Hafif/Orta düzey obstrüksiyonlarda;
  - 4 oda normal olabilir. Tanısı biraz zordur. Eğer sağ ventrikülde hipertrofi varsa saptanabilir. (Özellikle Doppler ile saptanabilir)
  - IU iyi tolere edilir.
- Şiddetli obstrüksiyonda;
  - Sağ ventrikül hipertrofisi ve triküspit yetmezliği mevcuttur.
  - Kritik darlık ve atrezi durumlarında kalp yetmezliği durumu yüksektir.
  - Pulmoner kapak, ekojen, kalınlaşmış ve hipomobildir.
  - Pulmoner kapak aorttan dar ve pulmoner poststenotik genişleme mevcuttur

OLGU 2: PULMONER STENOZ

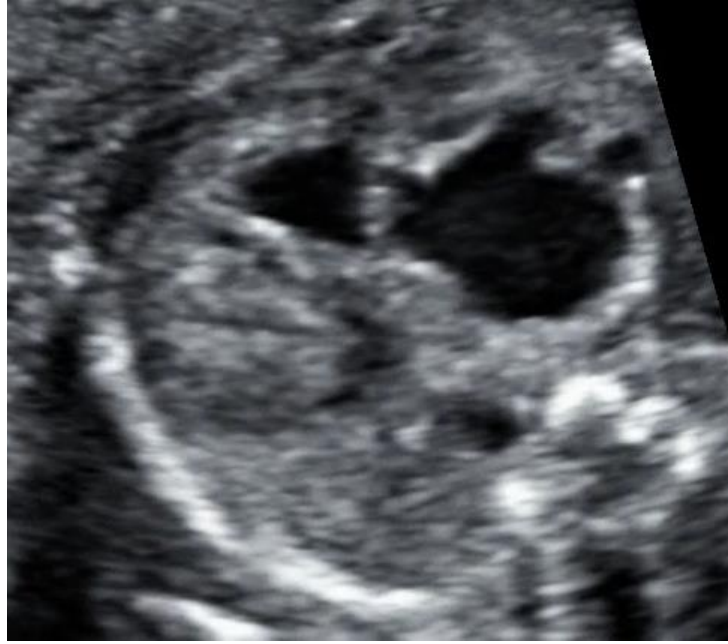

TANI

- Ciddi stenozda sağ ventrikül hipertrofisi gözlenebilir.
    - Akım türbülan ve mozaik patern gösterir
    - Hafif-orta stenozda peak velosite 150-200 cm/s
    - Orta-ciddi stenozda peak velosite 300-350 cm/s
- Erken haftada pulmoner akım;
    - <60 cm/s normal
    - >100 cm/s ve türbülan akım anormal olarak değerlendirilir.

OLGU 2: PULMONER STENOZ

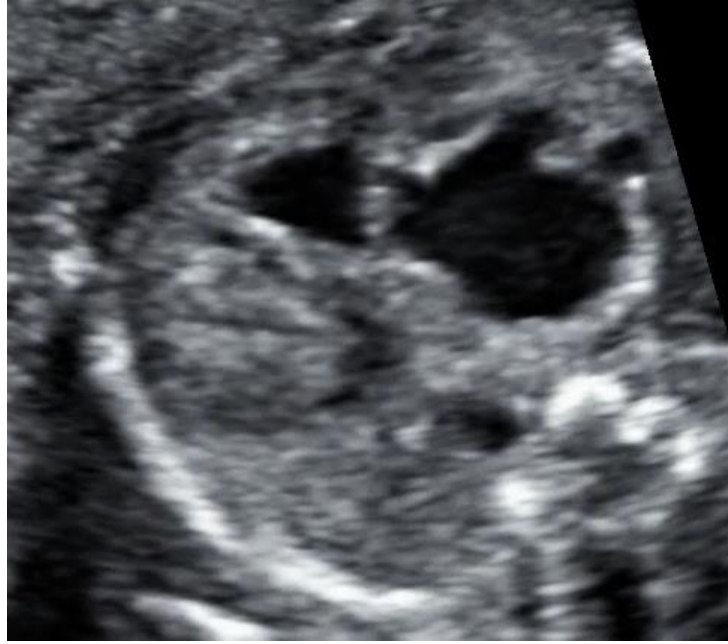

PROGNOZ

- Derece değişken, genellikle progresif ilerler.
- Hafif/Orta stenozda tanı zorken, Ağır stenozlarda genellikle tanı konur
- Ağır stenozlarda kalp yetmezliği ve hidrops gelişme riski yüksektir
- Bu durum özellikle triküspit yetmeliğine bağlıdır
- TY şiddetli ise IU mortalite %40'dır.
- Yaşam şansı %30-50

Hanley et al.1993
Ashburn et al.2004
Dyamenahalli et al 2004

OLGU 2: PULMONER STENOZ

PRENATAL TANI İŞLEM

- Kromozomal anomali nadirdir
- Anöploidi riski %2
- Aile ile durum tartışılmalıdır.

OLGU 2: PULMONER STENOZ

TEDAVİ

- Hafif olgular
    - Asemptomatik kalabilir ve takip edilebilir
    - İleride balon valvuloplasti gerekebilir, cerrahi valvulotomi nadiren gerekir
- Ağır olgularda;
    - Acil müdahale önemlidir.
    - Öncelikle balon valvuloplasti uygulanabilir ancak cerrahi valvulotomi birçoğunda gerekmektedir.

TEŞEKKÜRLER

OLGU 3:KALPTE HİPEREKOJENİTE

- G1 P0
- Gebeliğin 17.haftasında tanı konuldu.
- Kalpte septum bazal ve sol ventrikül duvarına uzanan hiperekojenite izlendi.
- Üst ve alt ektremitede kontraktür
- KC ve batında kalsifikasyon
- Karyotip: Normal karyotip
- Gebelik sonlandırıldı.

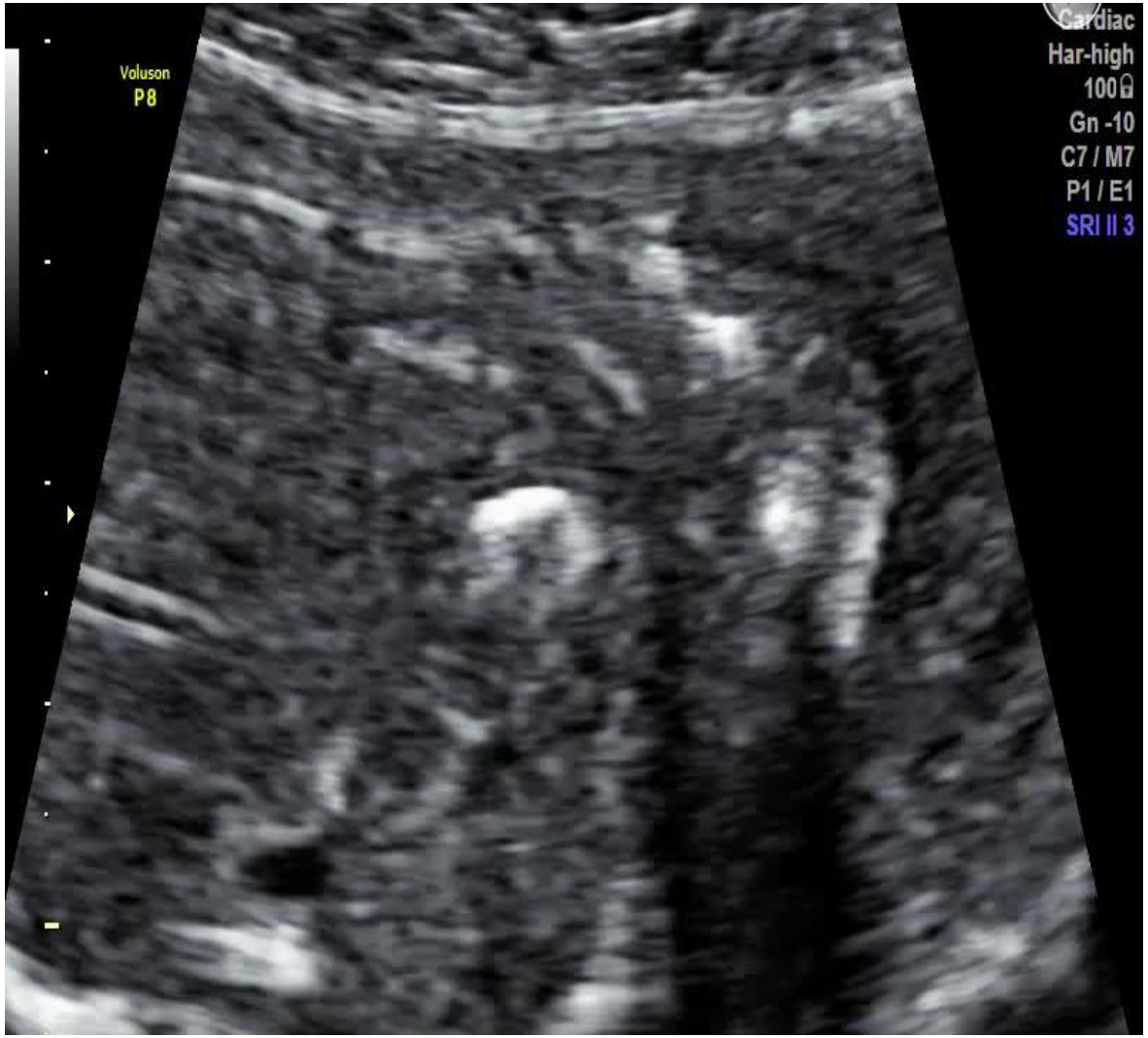

OLGU 4: TOF

- G1 P0
- 2.trimester taramada tespit edildi.
- Aile prenatal tanı işlemini kabul etmedi.
- Takibi devam etmektedir.

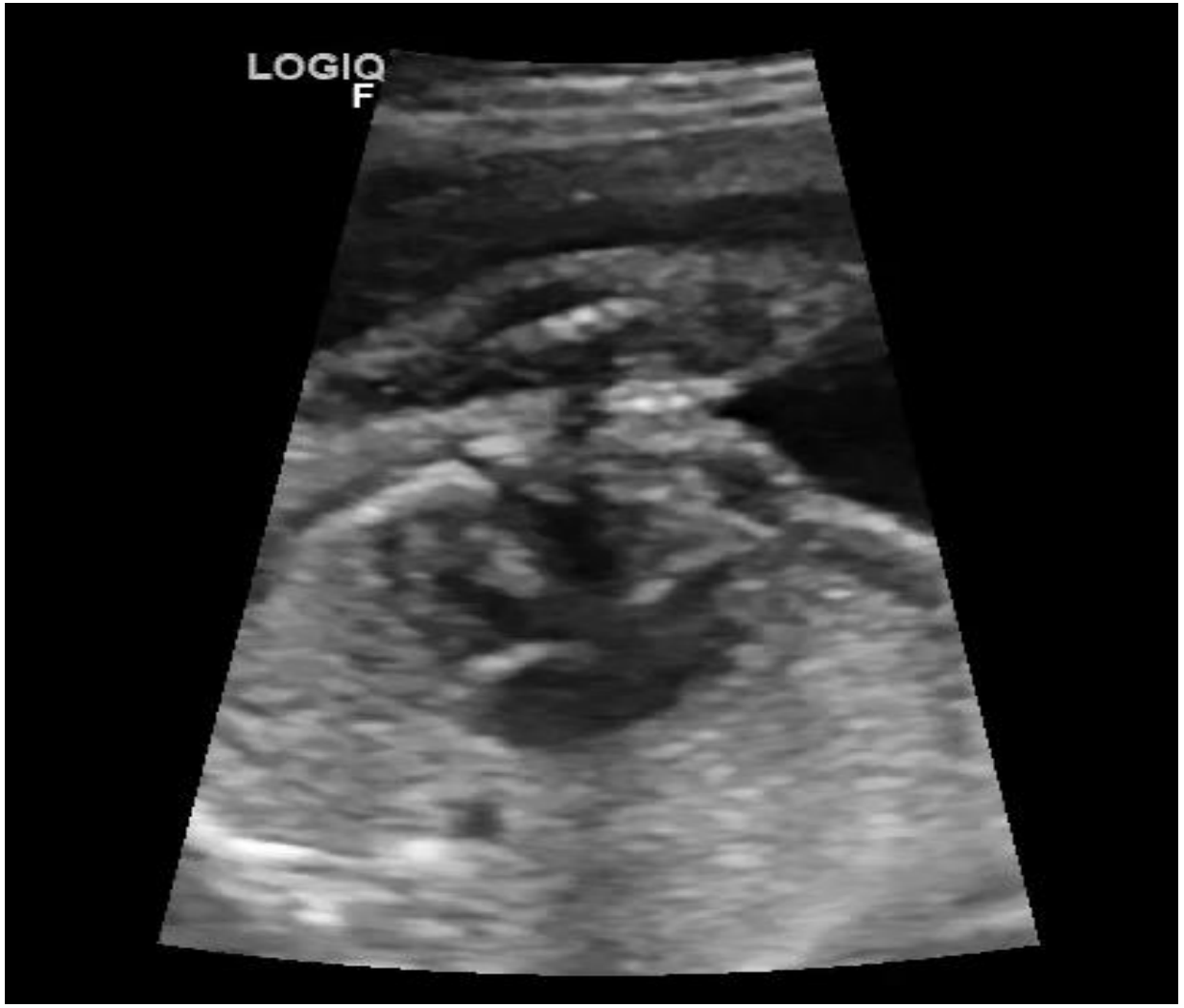

OLGU 5: TGA

- G1 P0
- Hastanın 1.trimesterde yaılan değerlendirmesinde NT:3,2 mm olması nedeniyle CVS yapıldı.
- CVS: Normal karyotip
- 20.gebelik haftasında yapılan fetal EKO: TGA

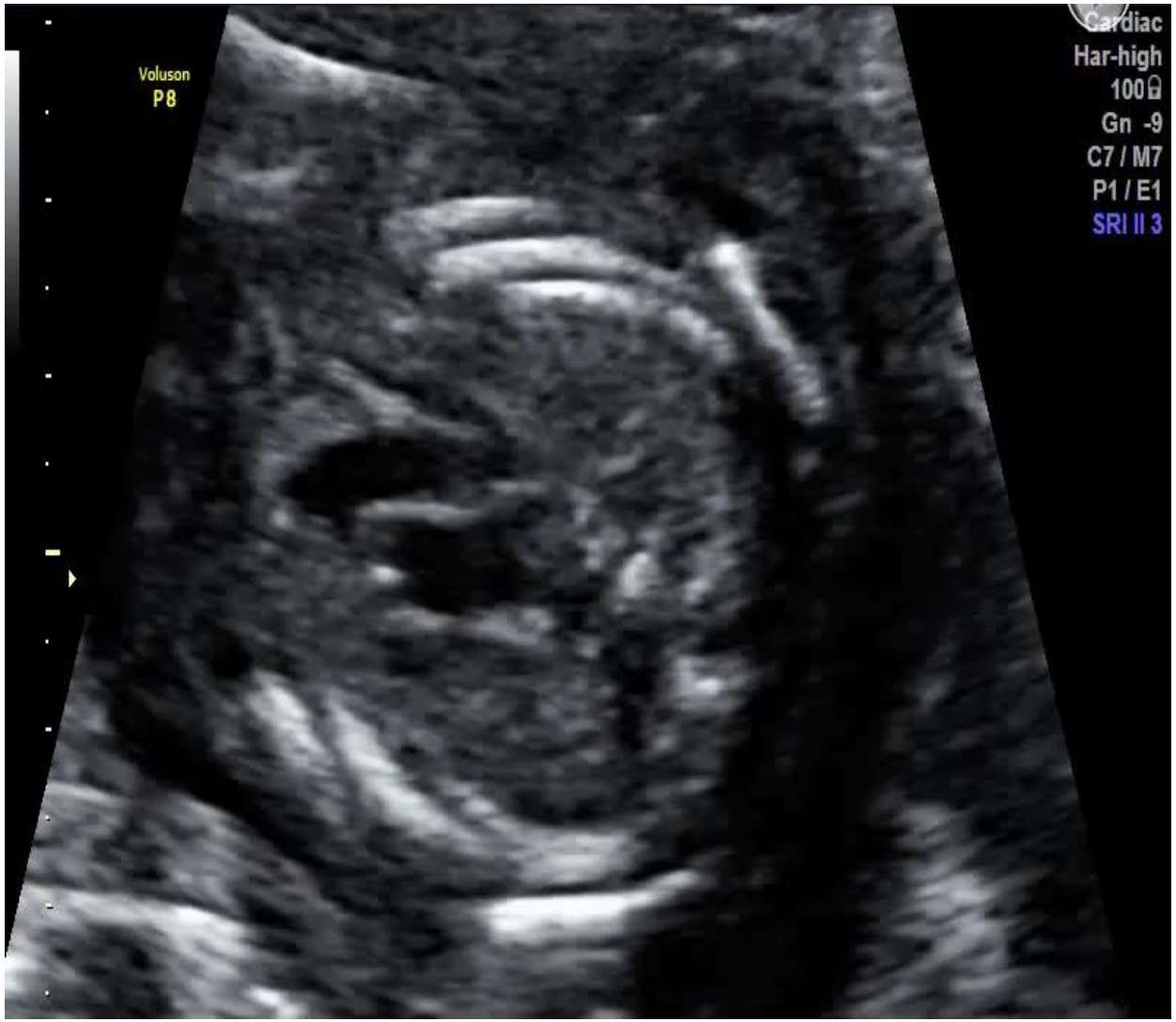

OLGU 6: PERİKARDİYAL EFFÜZYON

- G2 P1
- Rh/Rh mevcut, ID Coombs negatif
- 23.hafta taramada perikardiyal effüzyon ve gelişme geriliği saptandı.
- Kordosentez: Normal karyotip
- 36.haftaya kadar Doppler parametreleri ile takip edildi.
- Doppler bozukluğu nedeniyle acil doğum kararı alındı.
- Postpartum:

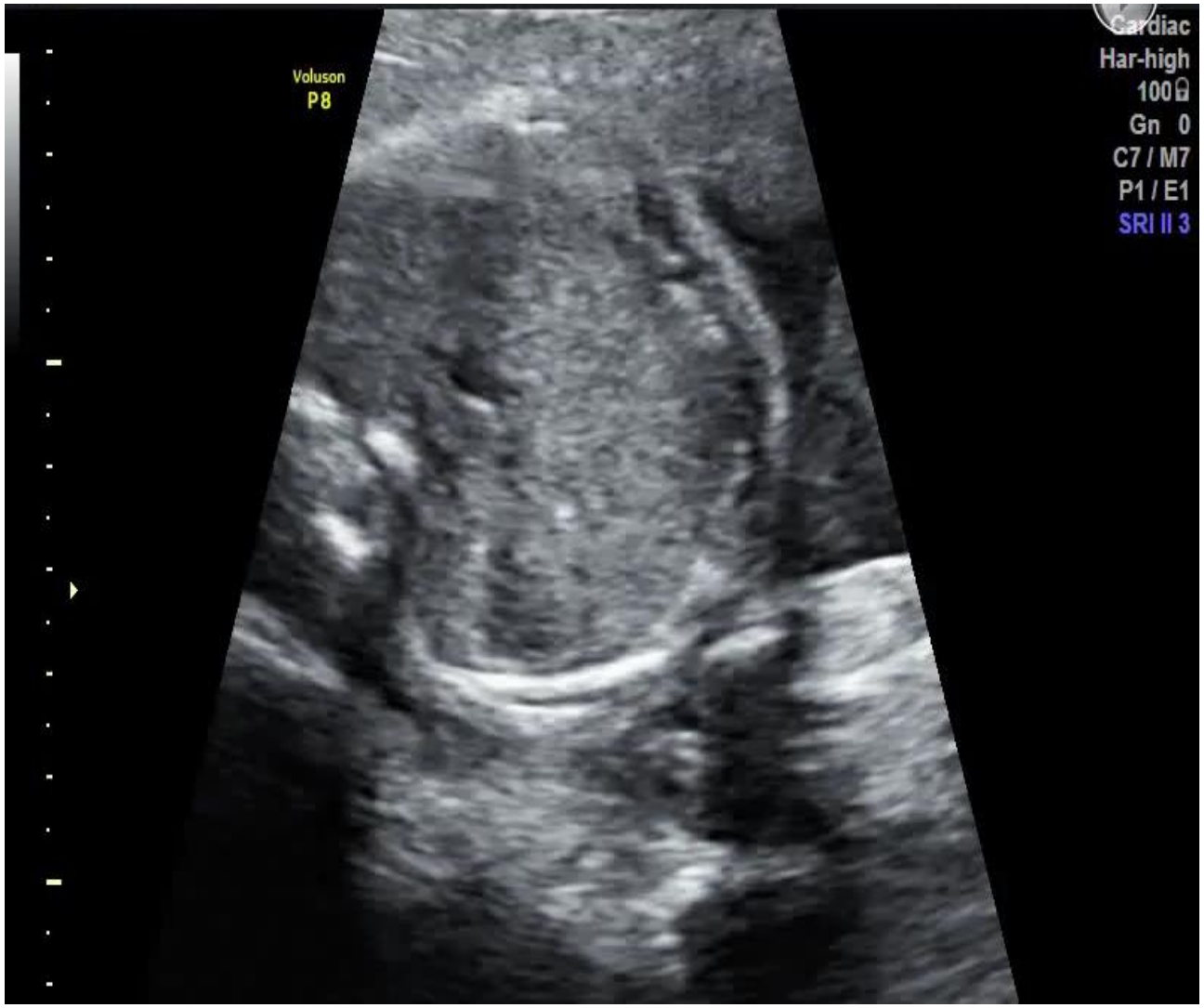

OLGU 6: AVSD

- G3 P2
- Rutin takiplerinde problem saptanmamış
- 26.haftada kardiak anomali olabileceği söylenmiş
- Yapılan değerlendirme AVSD
- Kordosentez: Trizomi 21