

Türkiye Maternal Fetal Tıp ve Perinatoloji Derneği

ULTRASONOGRAFİ KURSU

Maternal - Fetal Tıp ve Perinatoloji Derneği



2-4 KASIM 2017

HARBİYE ASKERİ MÜZE, İSTANBUL

*Prof. Dr. Hayri Ermiş
Anısına...*



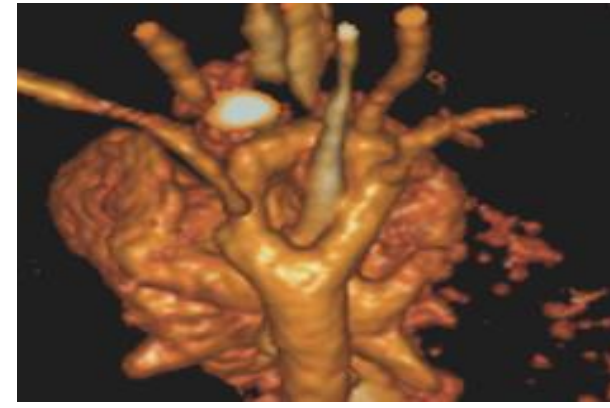
TR | EN

Dr. Tuncay YÜCE

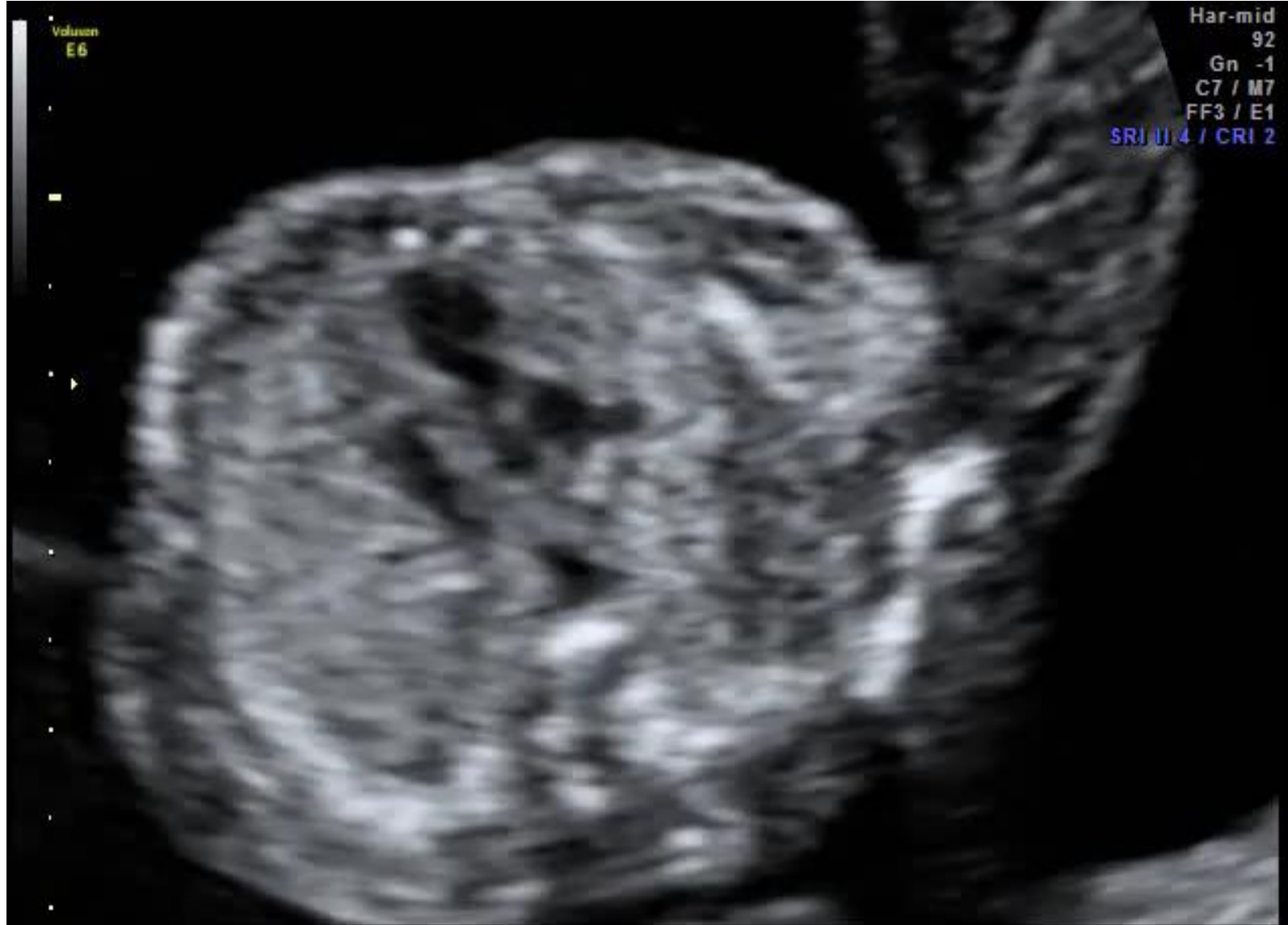Gaziantep Cengiz Gökçek Kadın Doğum
ve Çocuk Hastalıkları Hastanesi

OLGU 1: ÇİFT ARKUS AORTA OLGUSU

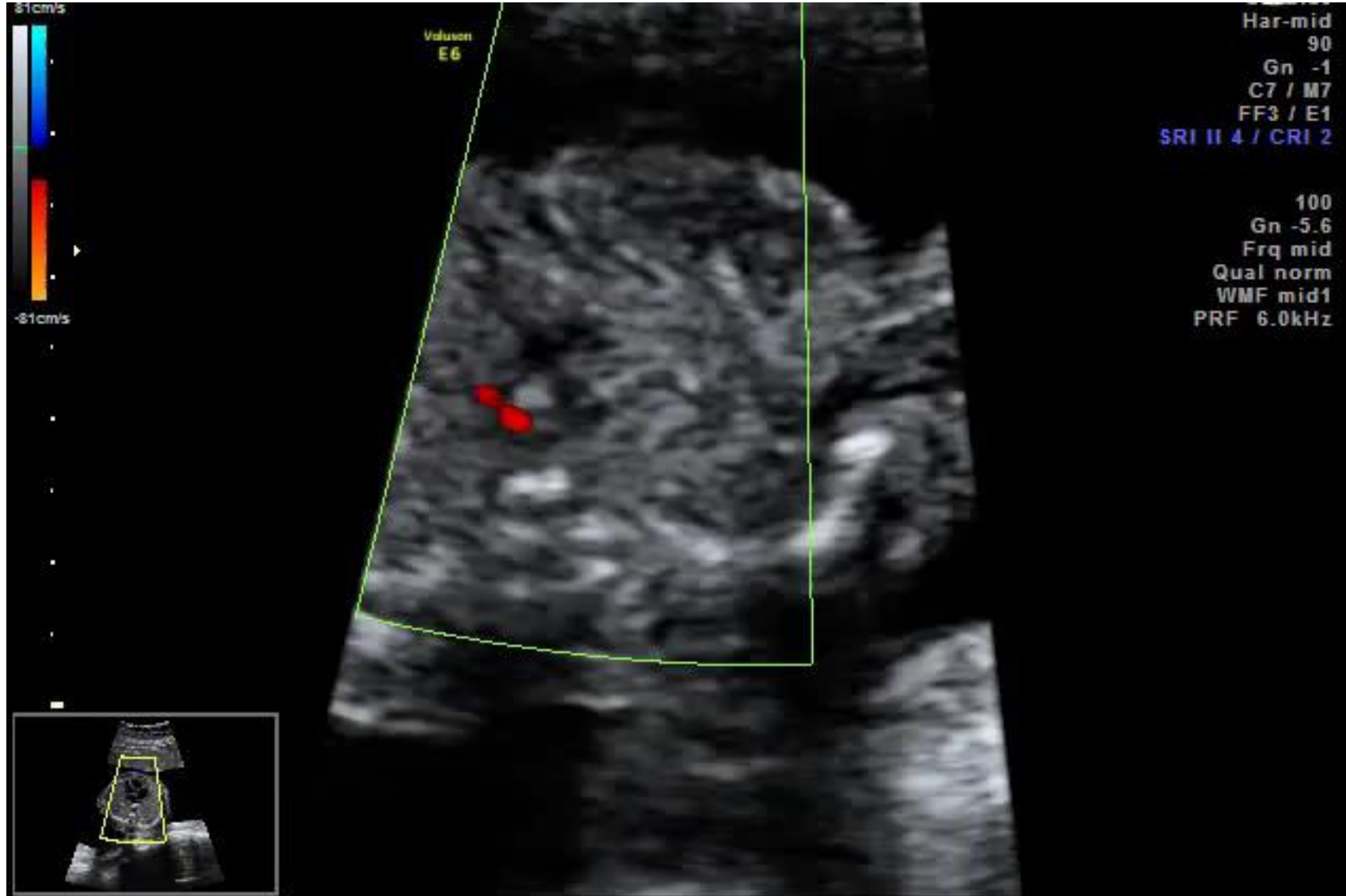- G 2 P1
- Yaş 29
- Gebeliğin 21^{1/7} haftasında tanısı konuldu.



OLGU 1: ÇİFT ARKUS AORTA OLGUSU

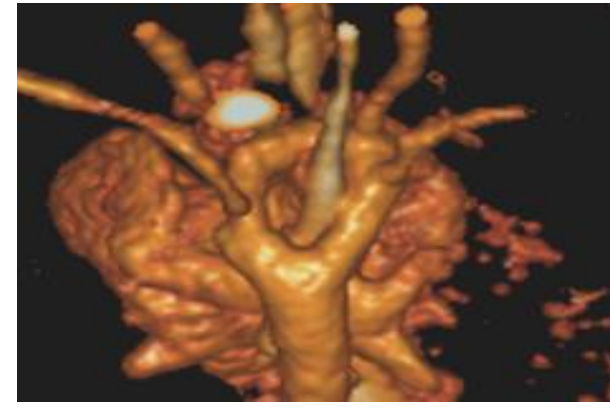


OLGU 1: ÇİFT ARKUS AORTA OLGUSU

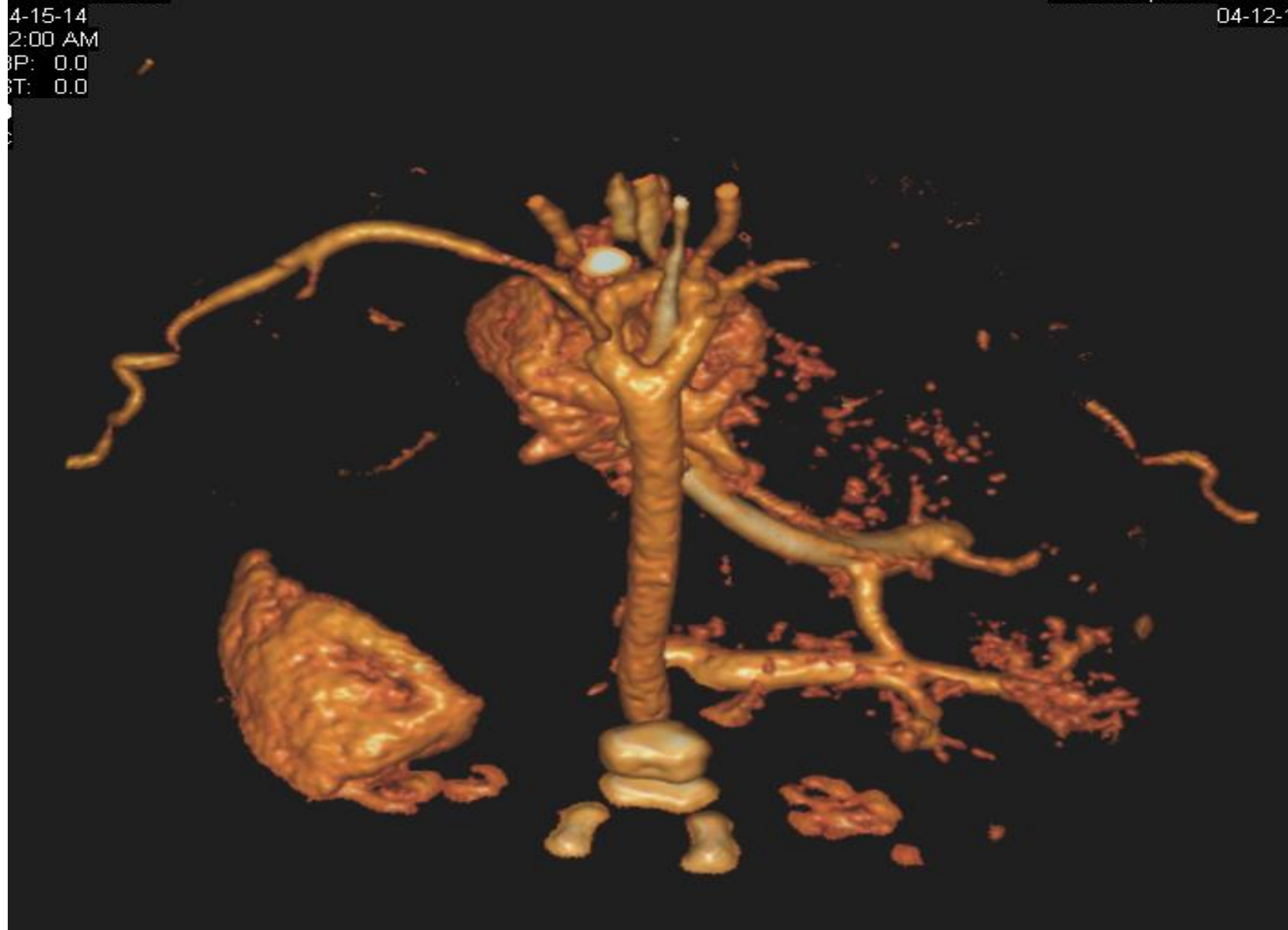

OLGU 1: ÇİFT ARKUS AORTA OLGUSU

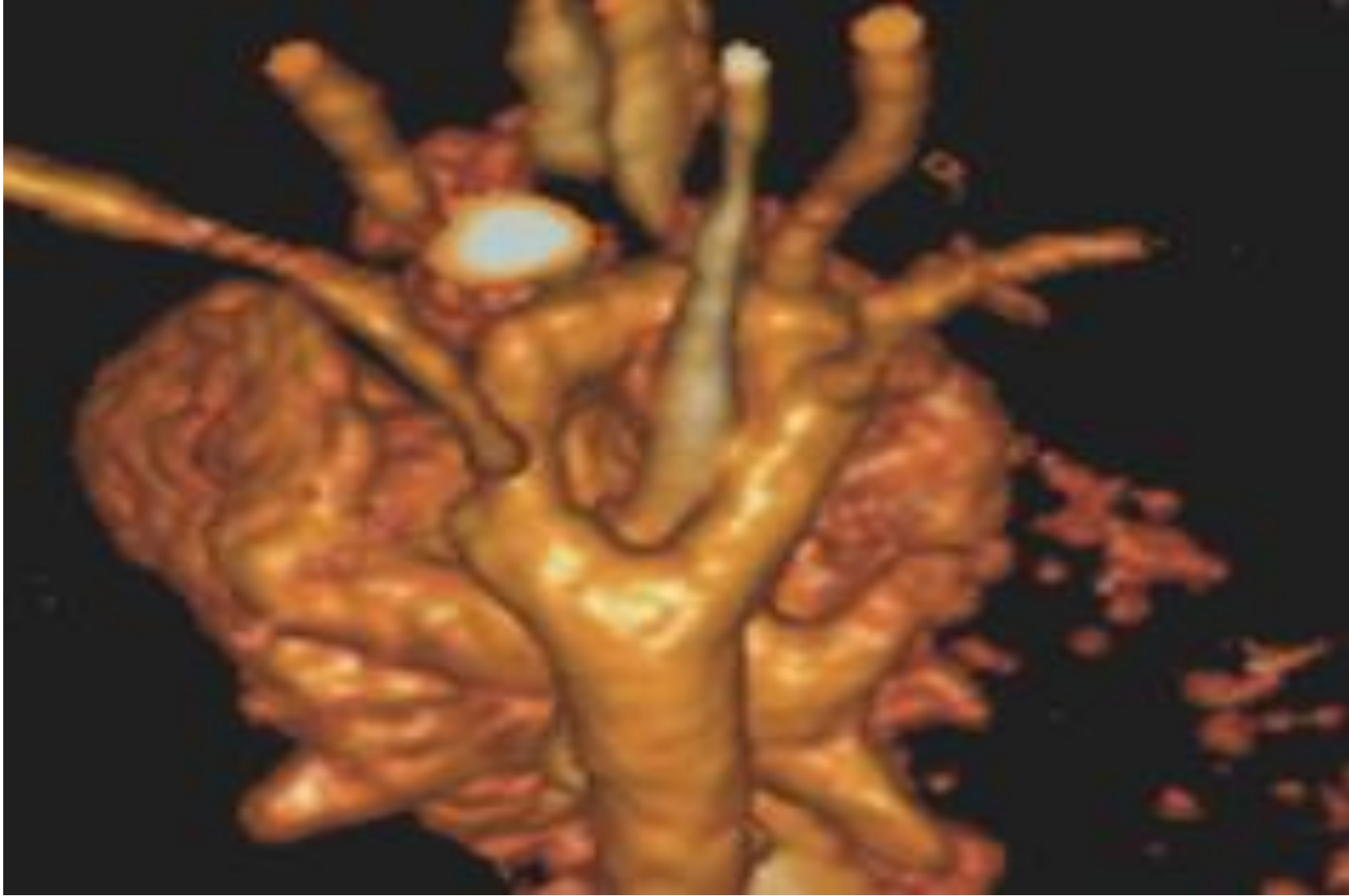
- Prenatal tanı: Normal karyotip
- 29.gebelik haftasında EMR sonrası doğum



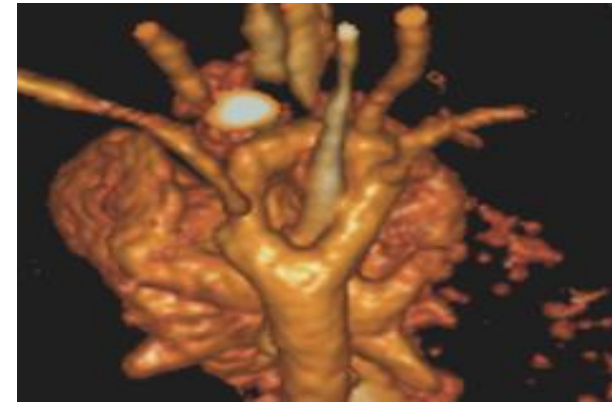
OLGU 1: ÇİFT ARKUS AORTA OLGUSU



OLGU 1: ÇİFT ARKUS AORTA OLGUSU



OLGU 1: ÇİFT ARKUS AORTA OLGUSU



- Fetal stabiliteden sonra cerrahi olarak sağ aortik arkın distal kısmı ayrıldı.
- Taburculuk sonrası pnömoni?? nedeniyle bebek kaybedildi.