



Türkiye Maternal Fetal Tıp ve Perinatoloji Derneği XI. Ulusal Kongresi

31 Ekim - 03 Kasım 2018

Wyndham Grand Levent Hotel, İstanbul



Monokoryyonik ikizlerde RF ile Selektif Fetosid, Tek Merkez Sonuçları



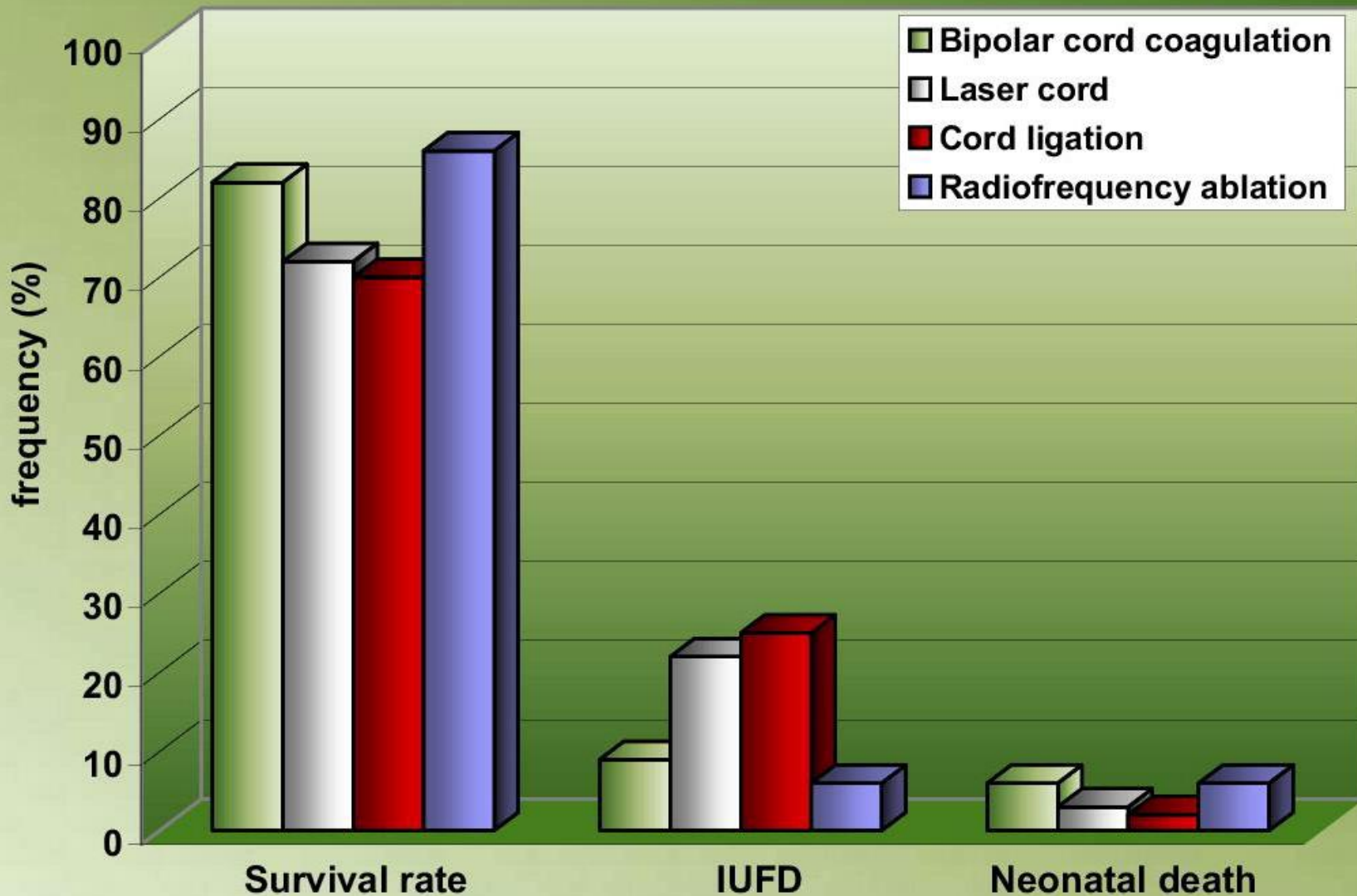
Halis Özdemir, Ezgi Turgut, Pınar Tokdemir Çalış, Deniz Karçaaltınçaba, Merih Bayram

Gazi Üniversitesi Tıp Fakültesi,

Kadın Hastalıkları ve Doğum AD, Perinatoloji Bilim Dalı, Ankara

Çoğul gebeliklerde fetosid


- Dikoryonik gebelikler
 - Intrakardiyak KCL enjeksiyonu
- Monokoryonik gebelikler
 - Lazer kord koagülasyon
 - Kord ligasyonu
 - Bipolar kord koagülasyonu
 - Radyofrekans ablasyon
 - Mikrodalga ablasyon
 - High intensity focused Ultrasound (HIFU)



Rossi A.C., and D'Addario V.: Umbilical cord occlusion for selective feticide in complicated monochorionic twins: a systematic review of literature. *Am J Obstet Gynecol* 2009; 200: pp. 123-129

- Gözlemsel olgu serisi,
- 2016-2018 arası
- Gazi Üniversitesi Tıp Fakültesi, Kadın Hastalıkları ve Doğum, Perinatoloji
- RFA ile selektif fetosid yapılan 7 olgunun verileri dosya ve elektronik ortamda taranmıştır.

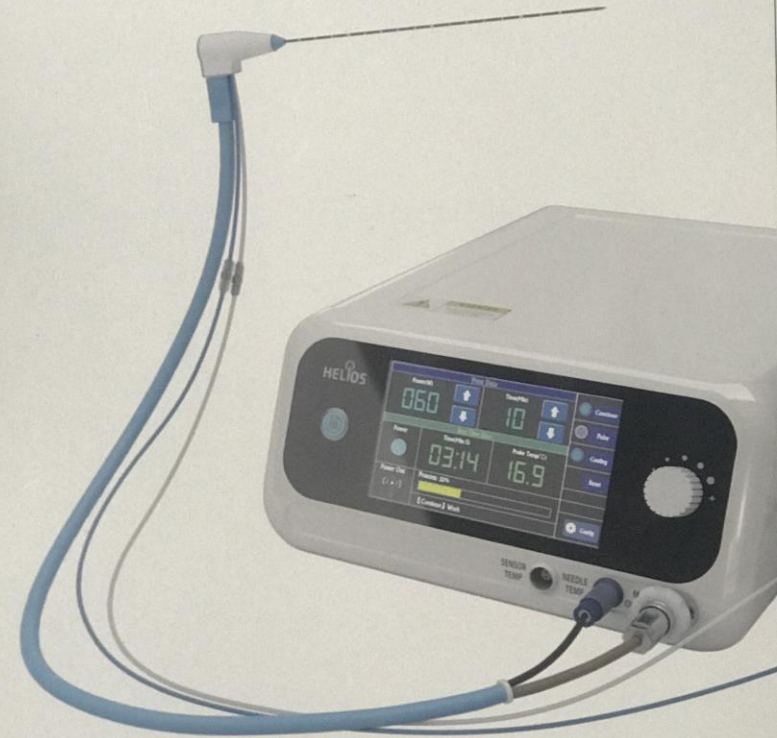- 17 gauch 15-18 cm RF probu
- 50 watt-100 watt arası 6-7 dakika ablasyon



- 2.45 Ghz Mw ablasyon cihazı
- 15-16 gauch 10-18-20cm prob
- Prob aktif uç 3mm-6mm-11mm
- 10-40 watt 1-2 dakikada ablasyon

Microwave Ablation

A New Portable Generation



Prosedüre

- Uygun antiseptik şartlarda
- Endol supp 1x1 rektal
- Fetal anestezi (0,6 mg/kg Rocuronium)
- Lokal anestezi ile 0,5-1 cm'lik cilt insizyonu
- USG eşliğinde RF probu umbilikal venin fetal abdomene girdiđi alana yerleřtirilir.
- Doppler ile akımın kesildiđinin görölmesi

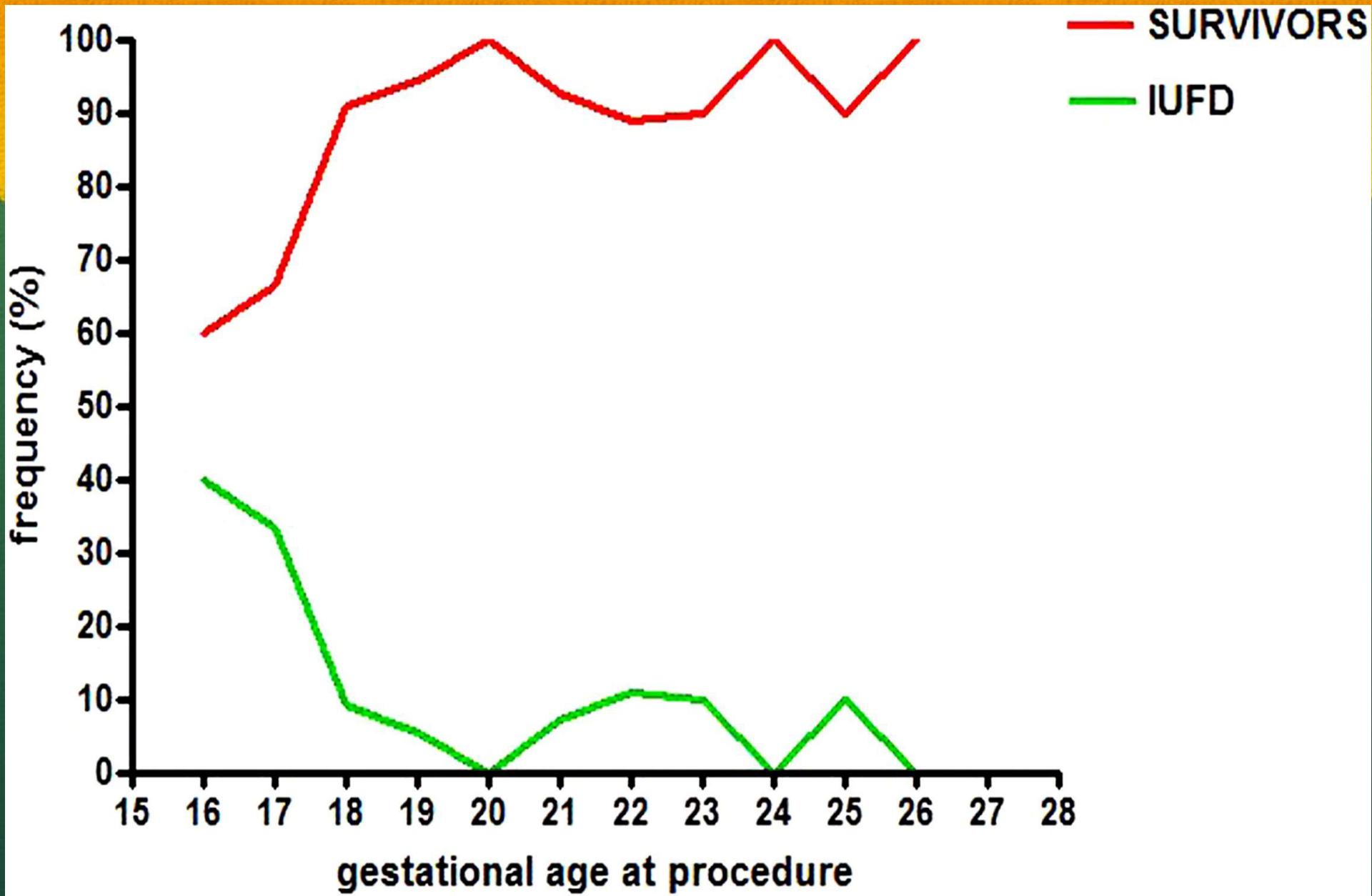
Monokoryonik ikizlerde RFA ile yapılan fetosid olguları

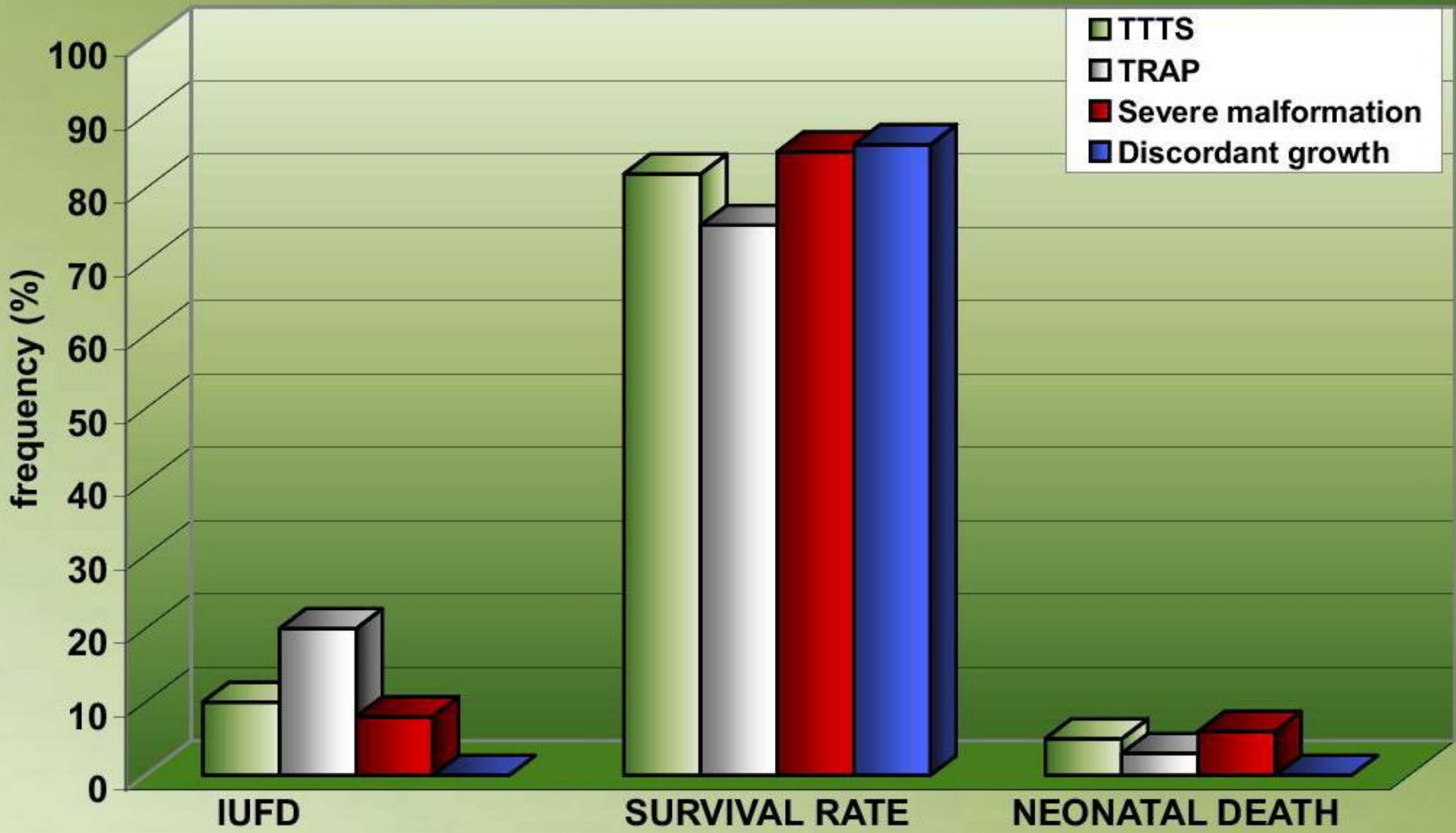
Olgu	Endikasyon	RF haftası	Sonuç
1. olgu	Fetal anomali	22. hafta	29 hafta PPROM ve spontan vajinal doğum
2. olgu	Fetal anomali	18. hafta	Ikiz eşinde 28. haftada IU exitus
3. olgu	TTTS	20. hafta	24. hafta PPROM, 26 hafta acil CS
4. olgu	Fetal anomali	20. hafta	31. hafta PPROM,34. hafta CS
5. olgu	TTTS	20. hafta	işlemden 2 hafta sonra aborte etmiştir
6. olgu	TTTS	19. hafta	28. haftada PPROM ve acil CS
7. olgu	selektif IUGR	20.hafta	Gebelik devam ediyor

Monokoryonik ikizlerde RFA ile yapılan fetosid olguları

Vaka	Obstetrik sonuçlar
1. vaka	1040 (<10p) gr PPRROM 75 gün YDYBÜ yatmış End-diastolik akım kaybı
2. Vaka	Normal sonografi 28 hafta IU ex, gebelik haftası ile uyumlu
3. vaka	25 hafta acil CS , ayak geliş, PPRROM 715 gr YDYBÜ 7. gün ex
4. Vaka	31. hafta PPRROM, 34. hafta CS 2090 gr YDYBÜ 8. taburcu
5. vaka	İşlem sonrası abort
6. Vaka	28. Hafta PPRROM, makat geliş Acil CS, 1600 gr
7. Vaka	Devam eden gebelik. 30. hafta civarında

- 4/6 canlı doğum (%66)
 - bir tanesi 26. hafta doğum, pp 1.hafta ex
 - 2 tanesi 28-30 hafta arası doğum
 - 1 tanesi 34. hafta doğum
- } Sağ kalım
%50
- PPROM 4/6 (%66)
 - İntrauterin exitus 1 (işlemden 10 hf sonra) (%16)
 - İşlem sonrası abort 1 (işlemden 2 hf sonra) (%16)
 - 1 vaka gebelik devam ediyor (>30hf)





Teşekkürler