

Atipik Görünümlü Koledok Kistinin Prenatal Tanısı

Op. Dr. Gülenay Gencosmanođlu Türkmen

"SBÜ Zekai Tahir Burak Kadın Sađlıđı EAH"



04.11.2017

Olgu Sunumu

- 30 yaşında
- G: 2 P: 1 NSVD:1
- Özgeçmiş: astım
- Soygeçmiş: Özellik yok
- 11-14 hafta kombine tarama testi normaldi
- Kullandığı ilaç: Multivitamin
- Akraba evliliği: Yok



bagci, asuman

12428-17-01-04-16 GA=20w0d

RAB 2-5L/OB

MI 1.2

Zekai Tahir Burak Perinatoloji

1.9/11.2cm / 29Hz

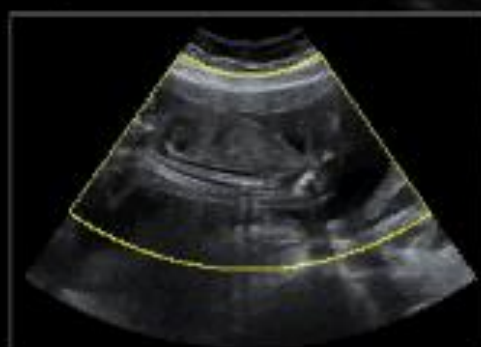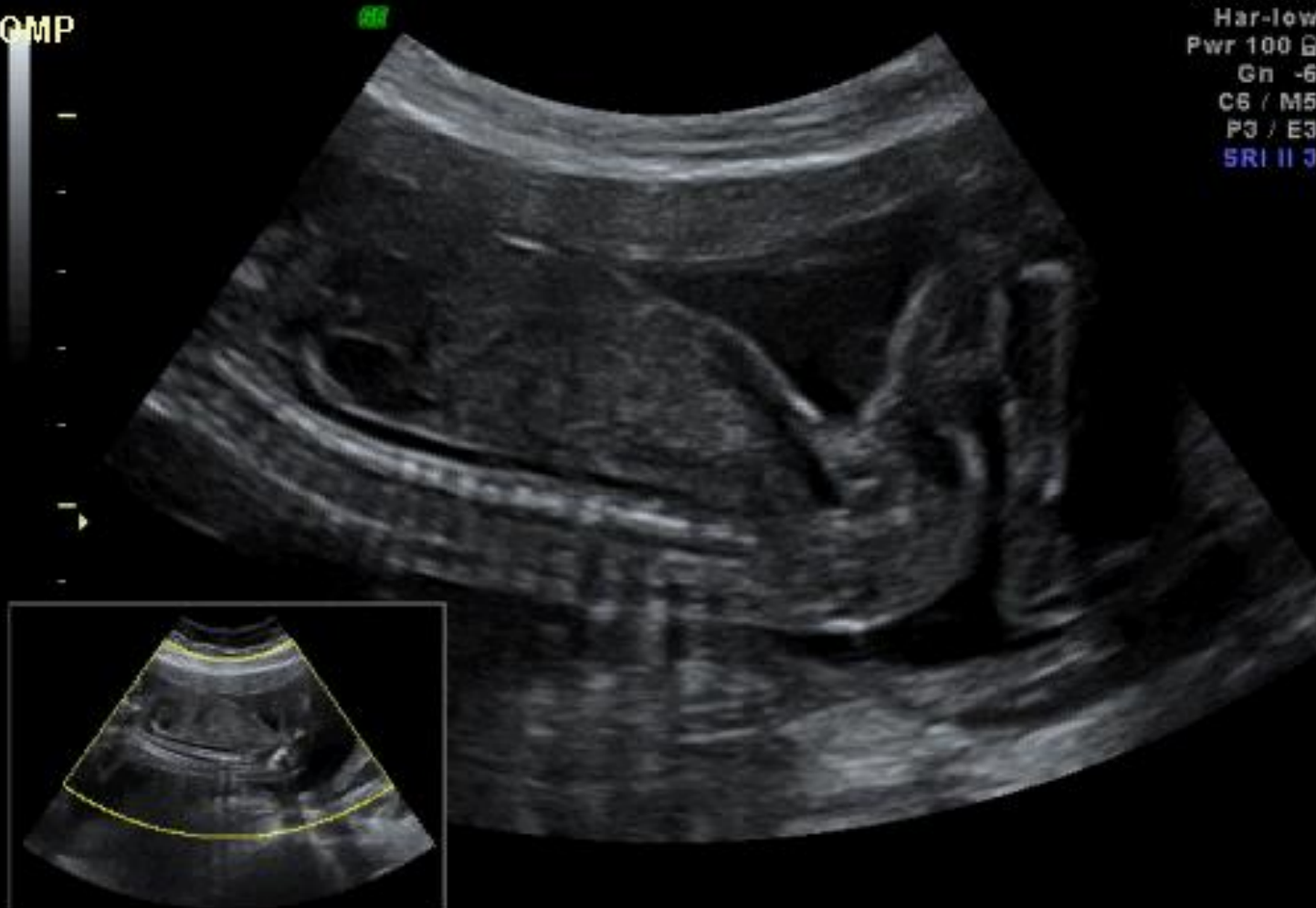TIs 0.2

04.01.2017

03:09:15 PM

COMP

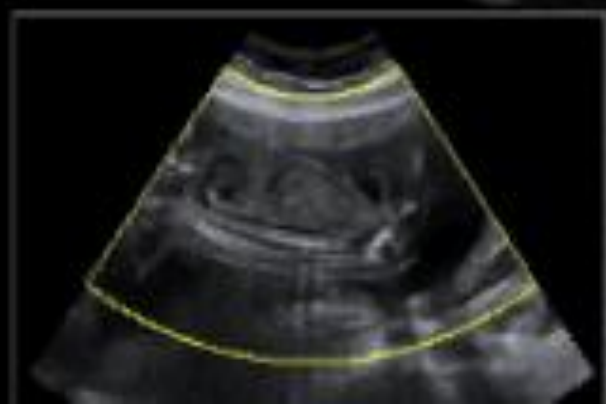
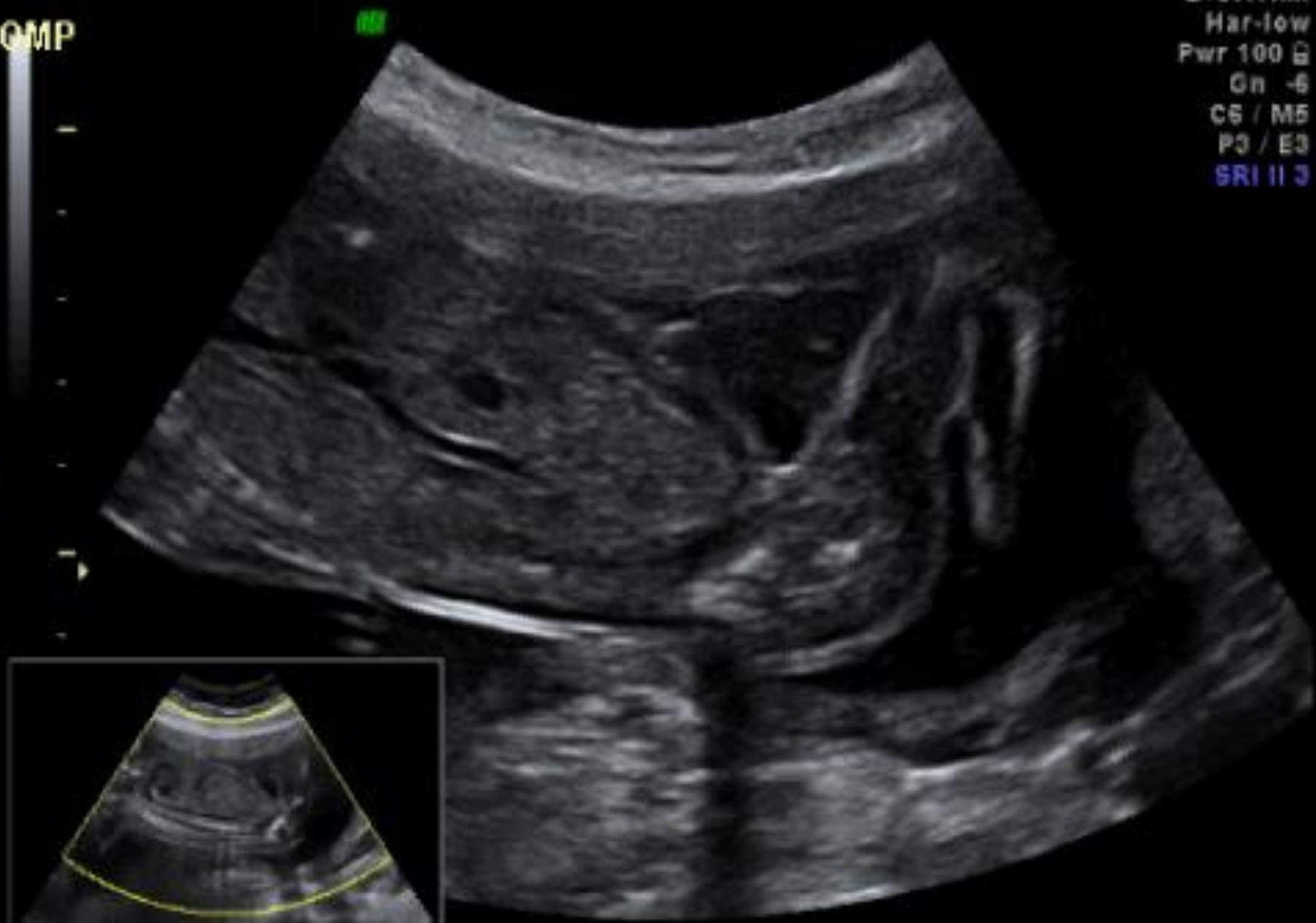2+3.Trim.
Har-low
Pwr 100 B
Gn -6
C6 / M5
P3 / E3
5RI II 3



7.0 sec

2+3.Trim.
Har-low
Pwr 100 dB
Gn -6
C5 / M5
P0 / E3
SRI II 3

COMP





bagci, asuman

12428-17-01-04-16 GA=20w0d

RAB 2-5L/OB

1.9/11.2cm / 29Hz

MI 1.2

TIs 0.2

Zekai Tahir Burak Perinatoloji

04.01.2017 03:10:48 PM

COMP

67

2+3 Trim.

Har-low

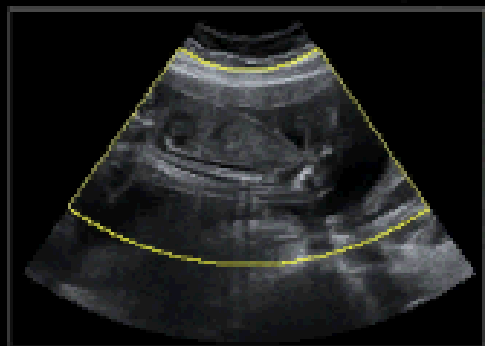
Pwr 100 G

Gn -6

C6 / M5

P3 / E3

SRI II J



4.6 sec



bagci, asuman

12428-17-01-04-16 GA=20w0d

RAB 2-5L/OB

MI 0.8

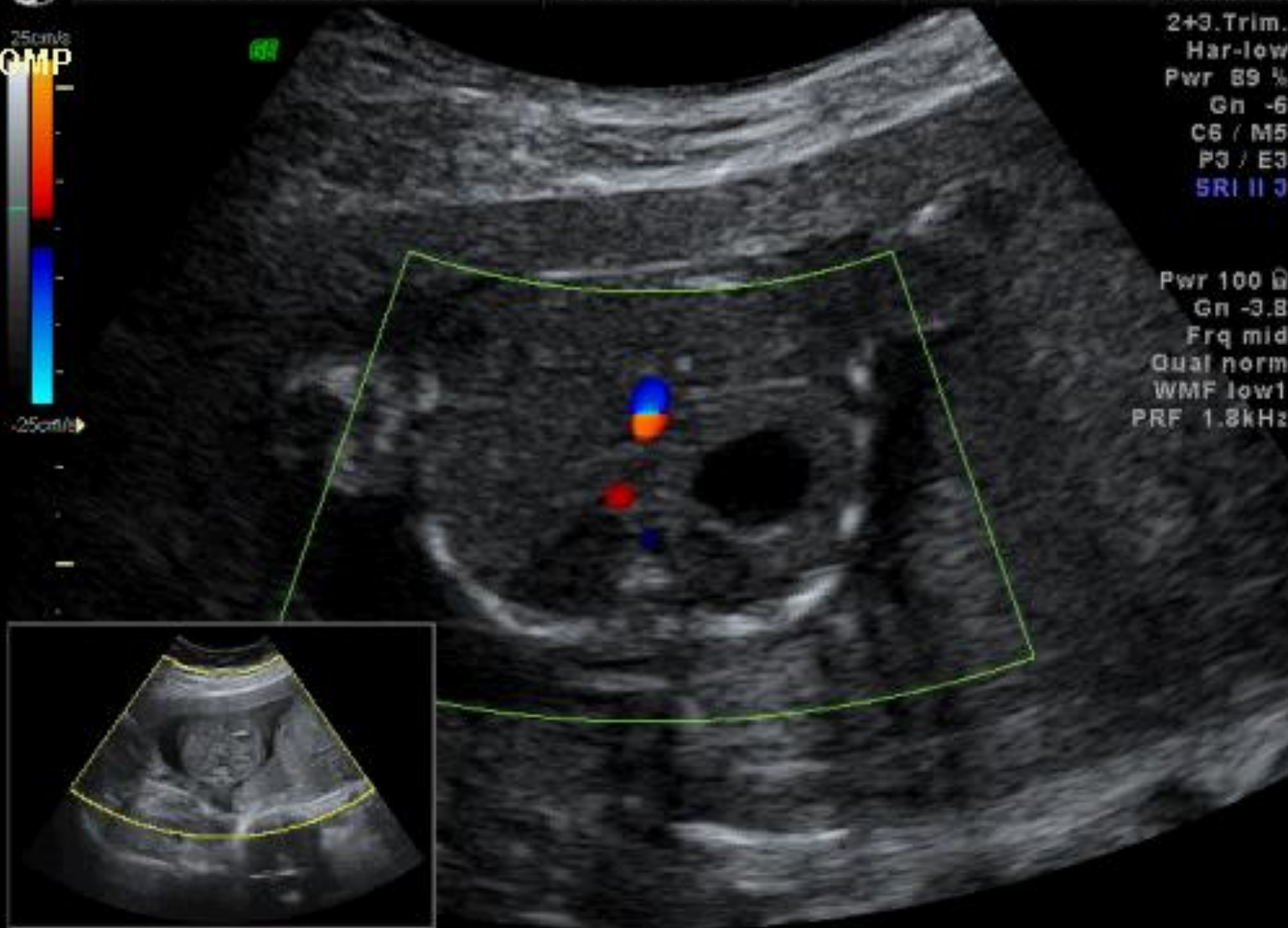

Zekai Tahir Burak Perinatoloji

1.5/10.4cm / 9Hz

TIs 0.3

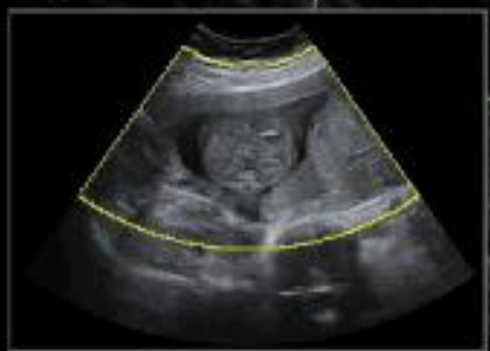04.01.2017

03:12:23 PM



2+3 Trim.
Har-low
Pwr 89 %
Gn -6
C6 / M5
P3 / E3
SRI II 3

Pwr 100 %
Gn -3.8
Frq mid
Qual norm
WMF low1
PRF 1.8kHz

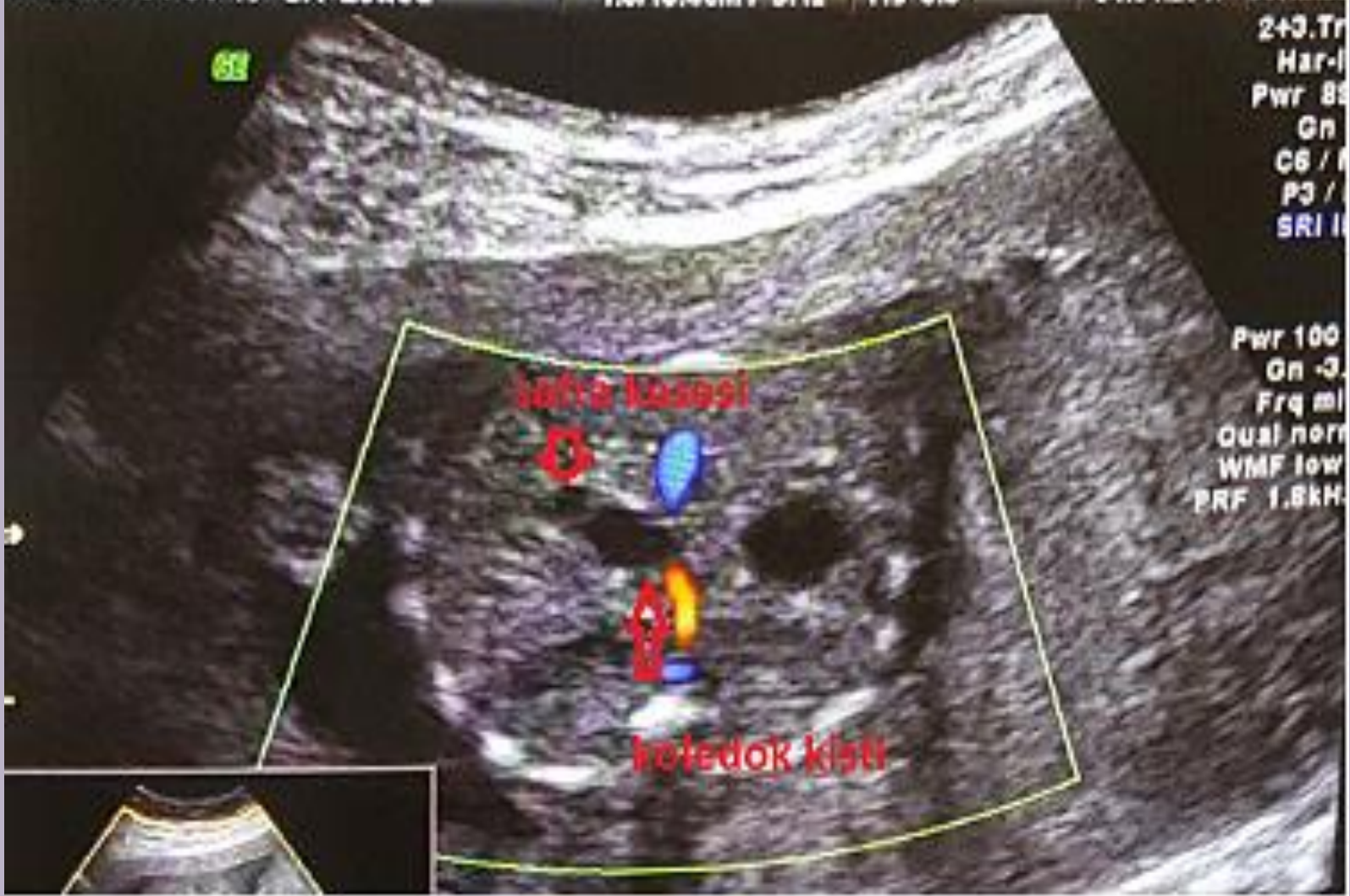


7.1 sec

bagci, asuman RAB 2-3LJ08 MI 0.8 Zekai Tahir Burak Per 20

2428-17-01-04-16 GA=20w0d 1.5M10.4cm / 9Hz Tis 0.3 04.01.2017 03:12:23

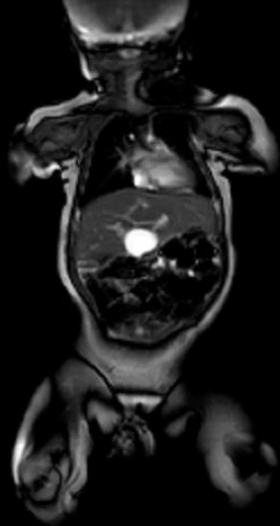
2+3.Tr
Har-I
Pwr 85
Gn
C6 /
P3 /
SRI I



Pwr 100
Gn -3
Frq ml
Qual norm
WMF low
PRF 1.8kHz

- 38 hafta 5 gün NSVD 3650 g kız bebek
- Doğum sonrası asemptomatik
- 3 hafta sonra yapılan ultrasonografide Tip 1 koledok kisti
- Yapılan MR kolanjiografide TIP 1 koledok kisti
- Postnatal 4.ayda kist ve safra kesesi en bloc çıkarıldı ve Roux-en-Y hepatojejunostomi ile safra sistemi rekonstruksiyonu sağlandı.

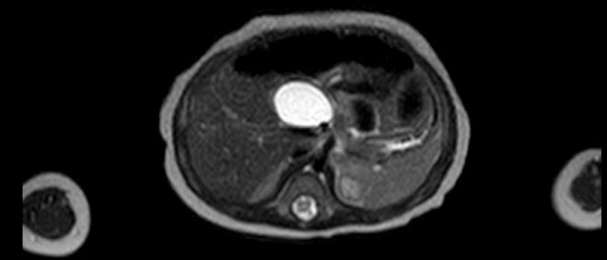
BAGCI^NEHIR
F
01738162
14-May-2017
MR



L: 957.04
W: 1663.65
Zoom: 225%

SURVEY_BFFE
ST 10.00
RT 2.80
ET 1.40

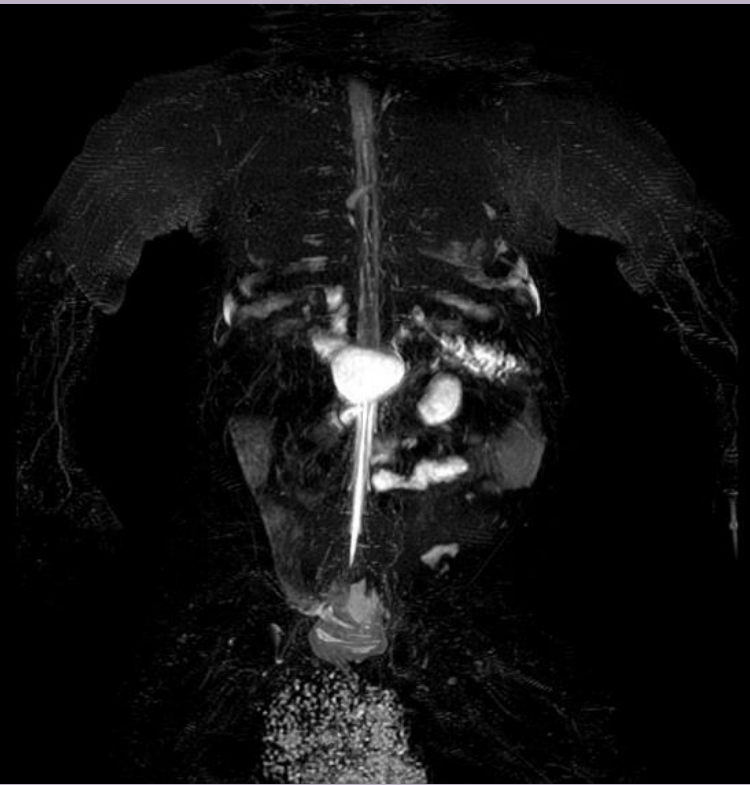BAGCI^NEHIR
F
01738162
14-May-2017
MR



L: 265.04
W: 460.70
Zoom: 75%

T2W_TSE_BH
ST 4.00
RT 1250.00
ET 80.00

BAGCI^NEHIR
F
01738162
14-May-2017
MR

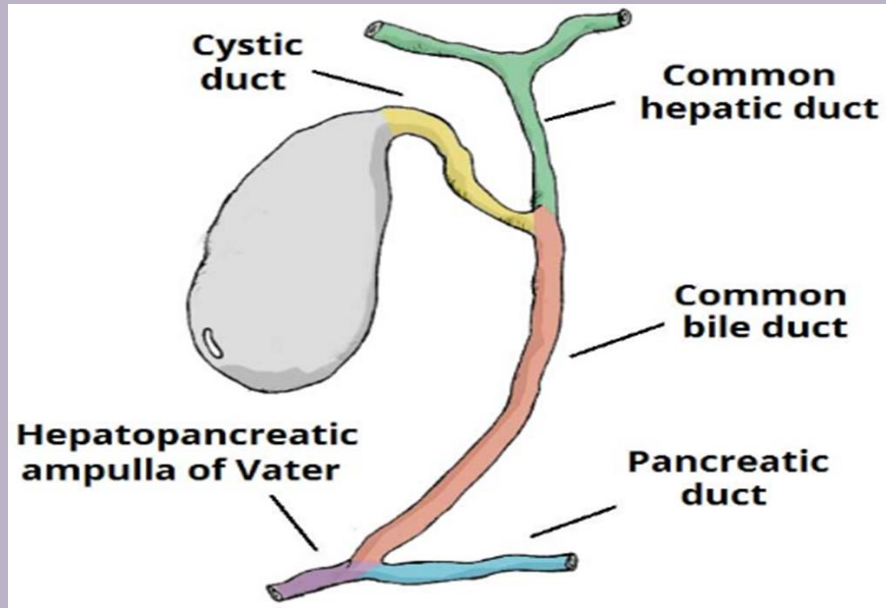


MIP - sMRCP_3D_HR
ST 280.00
RT 1023.16
ET 600.00

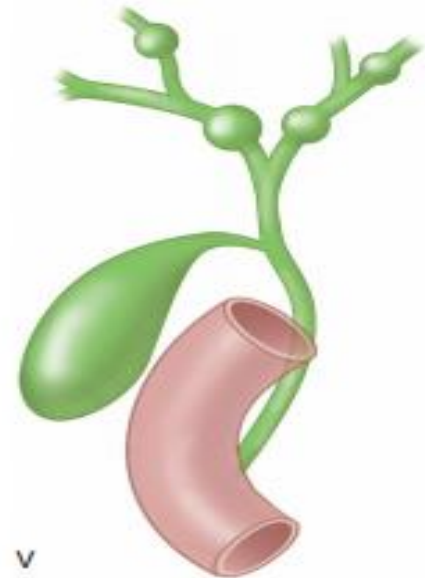
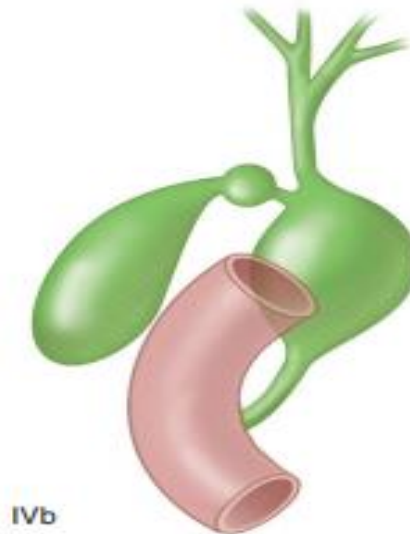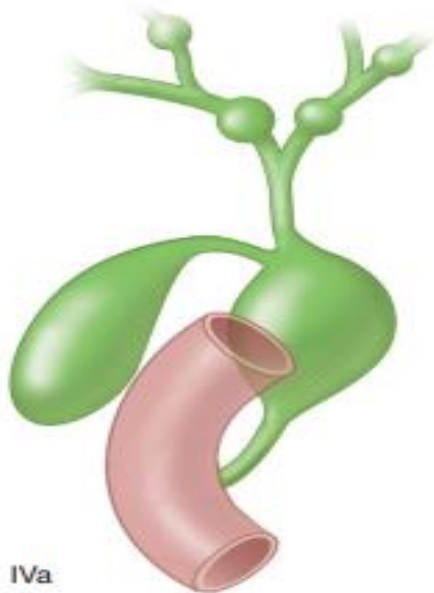
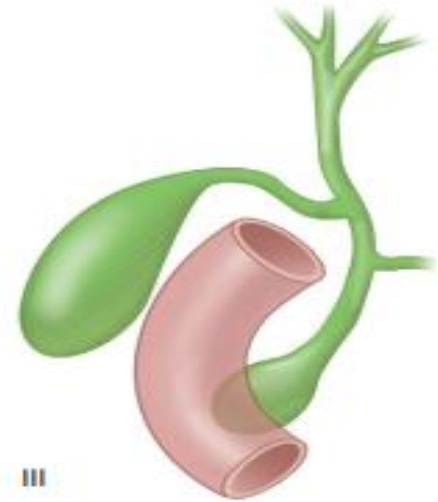
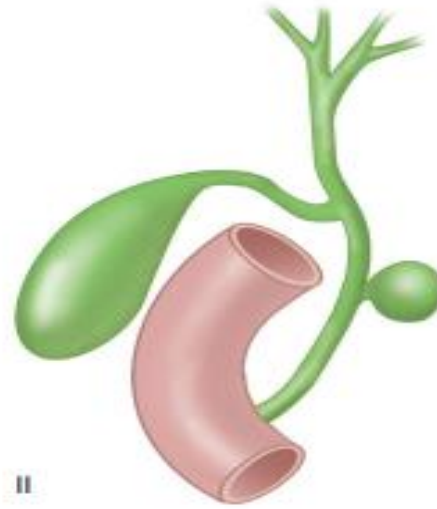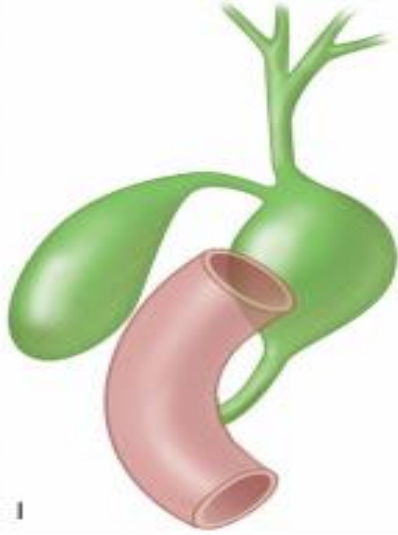L: 445.70
W: 774.76
Zoom: 75%

Fetal Koledok Kisti

- Tanım: ekstra ve/veya intrahepatik safra kanallarındaki konjenital dilatasyon.
- Kızlarda ve Asya ırkında sık.
- Etiyoloji ?



Sınıflandırma

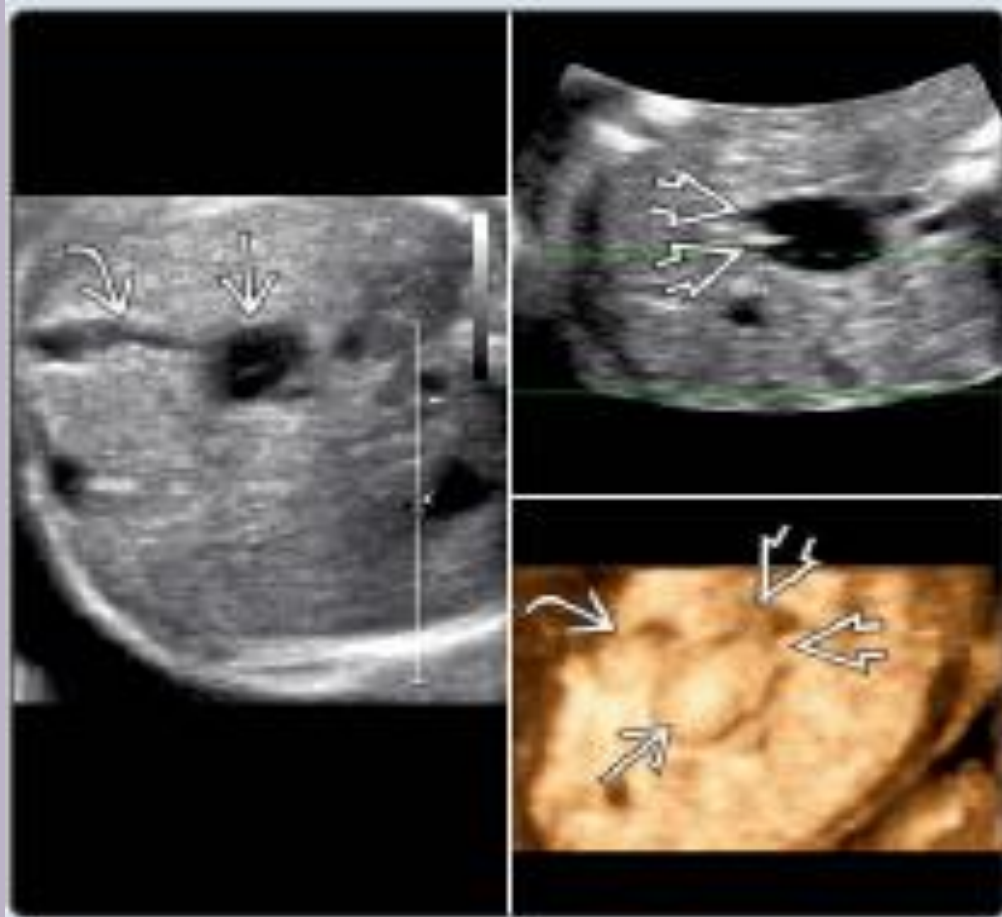


Ultrason Bulguları-1

- Tanı genellikle 2. trimester
- Sağ üst kadranda Porta hepatis bölgesinde unilokule, anekoik sıvı dolu yapı
- Safra kesesi ve hepatik kanallarla bağlantı!!

Ultrason Bulguları-2

- Kısa ve tubuler safra kanalları ile ilişki

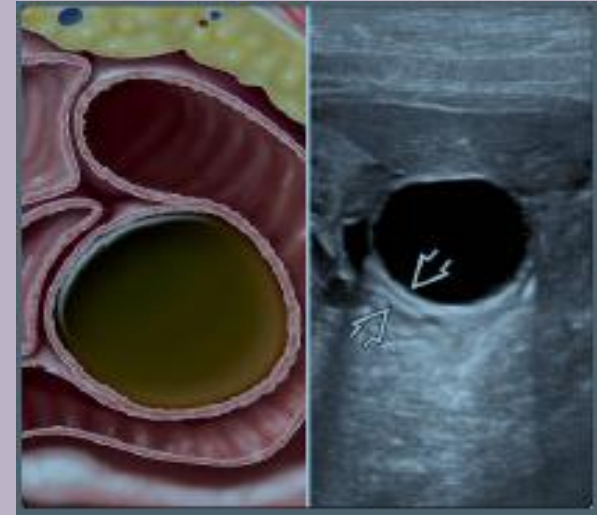


Ultrason Bulguları-3

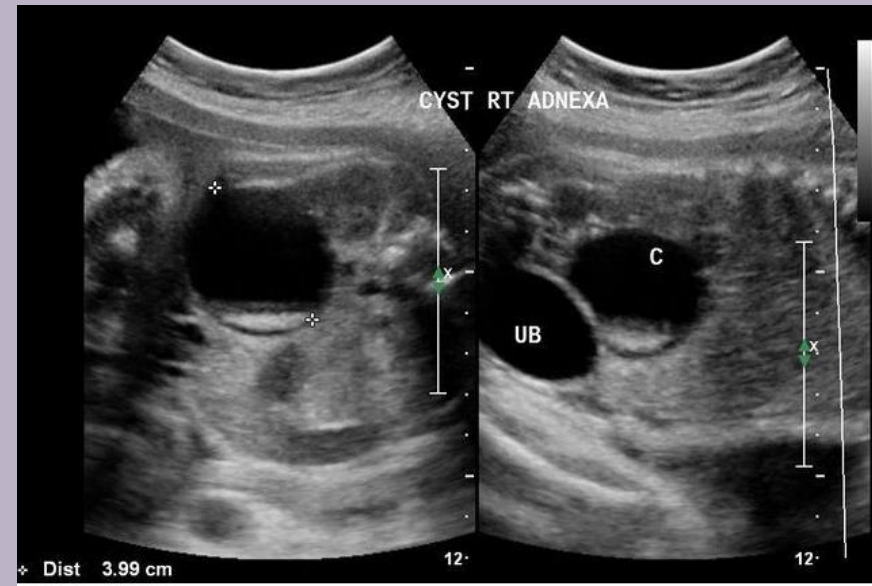
- Çoğunlukla gebelik boyunca büyür
- Color doppler
- bilier atrezi  safra kesesi (-)
- koledok kisti  safra kesesi (+)

Ayırıcı Tanı

- *Enterik duplikasyon kisti*

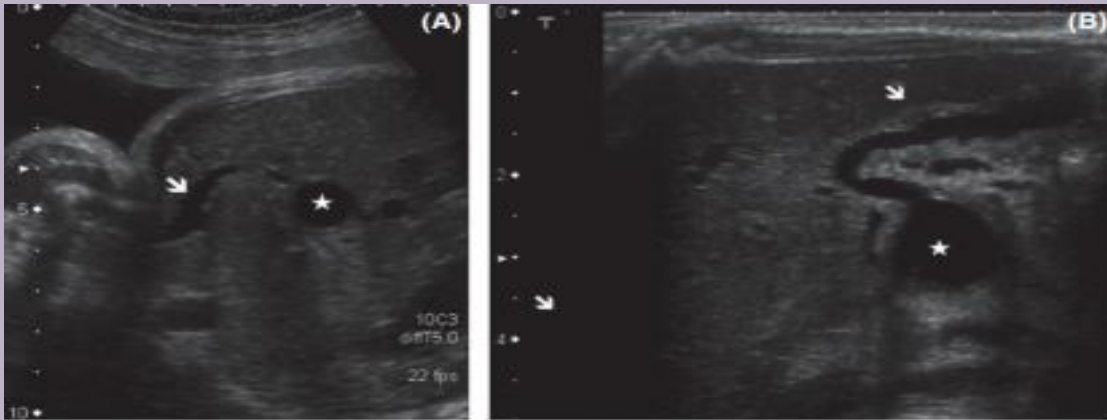


- *Over kisti*

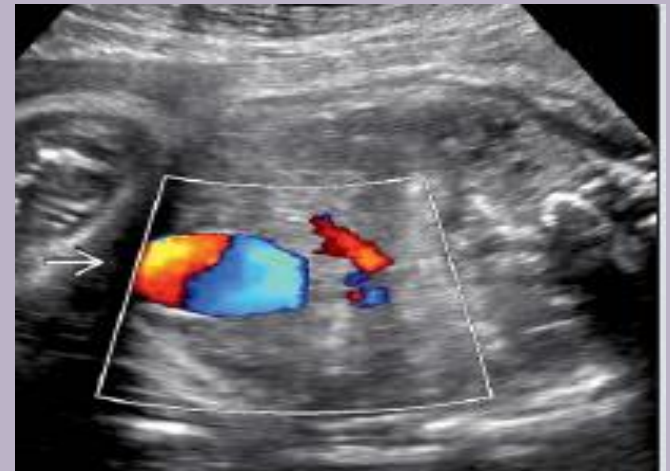

Ayırıcı Tanı

- Kistik biliyer atrezi



- Umblikal ven varisi



Postnatal

- Tedavi edilmezse
 - kolestaz
 - bilier siroz, KC yetmezliği
- Tedavi:
koledokojejunostomi/hepaticojejunostomi
- Erken tedavi edilenlerde prognoz daha iyi

TEŞEKKÜRLER...